

Хірургічне лікування хворих на вузловий токсичний зоб

С. М. Завгородній^{id} A,E,F, М. С. Гатія^{id} *A,B,C,D, М. А. Кубрак^{id} B,C,E, М. Б. Данилюк^{id} E,F

Запорізький державний медичний університет, Україна

A – концепція та дизайн дослідження; B – збір даних; C – аналіз та інтерпретація даних; D – написання статті; E – редагування статті; F – остаточне затвердження статті

Ключові слова:
вузловий токсичний зоб, ендокринні захворювання, хірургічне лікування.

Запорізький
медичний журнал.
2021. Т. 23, № 3(126).
С. 370-374

*E-mail:
braviorio@gmail.com

Частка вузлового токсичного зоба (ВТЗ) у структурі поняття «вузловий зоб» становить від 7,3 % до 10,0 %. Є труднощі в доопераційній диференціальній діагностиці ВТЗ та інших захворювань щитовидної залози, що мають перебіг із синдромом тиреотоксикозу. Суперечливими є дані щодо переваг резекційних операцій над тиреоїдектоміями в пацієнтів із ВТЗ.

Мета роботи – порівняльне оцінювання результатів діагностики та лікування пацієнтів із ВТЗ у ранньому та віддаленому післяопераційних періодах після резекційних хірургічних втручань і тиреоїдектомії.

Матеріали та методи. У дослідження залучили 51 пацієнта із ВТЗ. Середній вік хворих становив $51,7 \pm 12,9$ року.

Результати. У групі превалювало двобічне багатовузлове ураження – 34 (66,7 %) пацієнти. Рівень вільного Т3 визначили тільки в 15 (29,4 %) пацієнтів, у 7 (46,7 %) із них зафіксували його підвищення. Гемітиреоїдектомію з перешийком виконали 15 (29,4 %) хворим, субтотальну резекцію – 2 (3,9 %), тиреоїдектомію – 34 (66,7 %).

Висновки. У структурі ВТЗ переважали багатовузлові двобічні ураження щитовидної залози – 34 (66,7 %) пацієнти, що диктувало необхідність виконання тиреоїдектомії. Одновузлову та багатовузлову однобічну патологію діагностували у 17 (33,3 %) хворих, яким виконали органозберігальне оперативне втручання. Визначення у хворих на ВТЗ вільного Т3 дало змогу майже в 46,7 % випадків діагностувати Т3-тиреотоксикоз, який є діагностичним критерієм для виявлення функціональної автономії вузлів. Виконання органозберігального оперативного втручання в 17 (33,3 %) пацієнтів із ВТЗ зумовило необхідність призначення замісної гормональної терапії препаратами левотироксину у віддаленому післяопераційному періоді (понад 1 рік), середня доза – 25,0 (25,0; 50,0) мкг.

Key words:
nodular toxic goiter,
endocrine diseases,
surgery.

Zaporozhye
medical journal
2021; 23 (3), 370-374

Surgical treatment of patients with nodular toxic goiter

S. M. Zavhorodnii, M. S. Gatiya, M. A. Kubrak, M. B. Danyliuk

Nodular toxic goiter (NTG) accounts for 7.3 % to 10.0 % of the goiter population. There are difficulties in the preoperative differential diagnosis between NTG and other thyroid diseases. There is also controversy about the benefits of resection surgery over thyroidectomy in patients with NTG.

The aim of the study: a comparative assessment of the diagnosis and treatment results of patients with NTG in the early and late postoperative periods after resection surgery and thyroidectomy.

Materials and methods. The study enrolled 51 patients with NTG. The mean age of patients in the group was 51.7 ± 12.9 years.

Results. Bilateral multinodular lesions prevailed – 34 (66.7 %) patients. Free T3 level was measured only in 15 (29.4 %) patients, 7 (46.7 %) of them had elevated T3 level. 15 (29.4 %) patients underwent hemithyroidectomy including the isthmus, 2 (3.9 %) had subtotal resection, 34 (66.7 %) patients underwent thyroidectomy.

Conclusions. Multinodular bilateral thyroid lesions dominated the structure of NTG – 34 (66.7 %) patients who underwent thyroidectomy. Uninodular and multinodular unilateral pathology was diagnosed only in 17 (33.3 %) patients who underwent organ-preserving surgery. The measurements of free T3 level in patients with NTG allowed the diagnosis of T3-thyrotoxicosis in almost half of patients (46.7 %), which is a diagnostic criterion for detection of functional nodal autonomy. Following the organ-preserving surgery, 17 (33.3 %) patients with NTG required the use of hormone replacement therapy with levothyroxine at a mean dose of 25.0 (25.0; 50.0) mcg/day in the late postoperative period (>1 year).

Ключевые слова:
узловой токсический зоб, эндокринные заболевания, хирургическое лечение.

Запорожский
медицинский журнал.
2021. Т. 23, № 3(126).
С. 370-374

Хирургическое лечение пациентов с узловым токсическим зобом

С. Н. Завгородний, М. С. Гатия, М. А. Кубрак, М. Б. Данилюк

Доля узлового токсического зоба (УТЗ) в структуре понятия «узловой зоб» составляет от 7,3 % до 10,0 %. Существуют трудности в дооперационной дифференциальной диагностике УТЗ и других заболеваний щитовидной железы, протекающих с синдромом тиреотоксикоза. Противоречивы данные о преимуществах резекционных операций над тиреоидэктомиями у пациентов с УТЗ.

Цель работы – сравнительная оценка результатов диагностики и лечения пациентов с УТЗ в раннем и отдалённом послеоперационных периодах после резекционных хирургических вмешательств и тиреоидэктомий.

Материалы и методы. В исследование включили 51 пациента с УТЗ. Средний возраст больных в группе составил $51,7 \pm 12,9$ года.

Результаты. В группе превалировало двустороннее многоузловое поражение – 34 (66,7 %) пациента. Уровень свободного Т3 определен только у 15 (29,4 %) пациентов, у 7 (46,7 %) из них отмечено повышение показателя. Гемитиреоидэктомия с перешейком выполнена 15 (29,4 %) больным, субтотальная резекция – 2 (3,9 %), тиреоидэктомия – 34 (66,7 %).

Выводы. В структуре УТЗ преобладали многоузловые двусторонние поражения щитовидной железы – 34 (66,7 %) пациента, что диктовало необходимость проведения тиреоидэктомии. Одноузловая и многоузловая односторонняя патология диагностирована у 17 (33,3 %) больных, которым выполнено органосохраняющее оперативное вмешательство. Определение у больных с УТЗ свободного Т3 позволило в 46,7 % случаев диагностировать Т3-тиреотоксикоз, который является диагностическим критерием для установления функциональной автономии узлов. Выполнение органосохраняющего оперативного вмешательства у 17 (33,3 %) пациентов с УТЗ обусловило необходимость назначения заместительной гормональной терапии препаратами левотироксина в отдалённом послеоперационном периоде (более 1 года) в средней дозе 25,0 (25,0; 50,0) мкг.

Поширеність синдрому тиреотоксикозу в Україні становить понад 100 осіб на 100 тисяч населення, а щорічний приріст кількості зареєстрованих хворих – 4,7 % [1].

В основі вузлового токсичного зоба (ВТЗ) – вузлова гіперплазія щитовидної залози (ЩЗ) і формування фолікулярних аденом, що автономно продукують гормони та викликають симптоми гіпертиреозу [2].

Частота ВТЗ у структурі збірного поняття «вузловий зоб», за даними різних авторів, становить від 7,3 % до 10,0 % [3,4].

Для діагностики ВТЗ використовують спектр досліджень: морфологічне (тонкогілкову аспіраційну пункційну біопсію), визначення гормонального профілю щитовидної залози, скінтіографію. Але все ще є труднощі в доопераційній диференціальній діагностиці ВТЗ та інших зобів, що мають перебіг із синдромом тиреотоксикозу [5,6].

Особливо важливе значення діагностики полягає у визначенні обсягу хірургічного втручання в пацієнтів з одностороннім ураженням ЩЗ, адже є суперечливі дані щодо переваг резекційних операцій над тиреоїдектоміями в пацієнтів із ВТЗ. У пацієнтів із ВТЗ після резекційних операцій на ЩЗ реєстрували розвиток стійкого гіпотиреозу, що зумовлює необхідність у призначенні замісної гормональної терапії в післяопераційному періоді. Частина залози, що залишається, майже не виконує свої функції, а є тільки субстратом для розвитку патологічних процесів [7–9].

Проаналізувавши фахові літературні джерела, можна зробити висновок: проблема діагностики та вибору обсягу оперативних втручань у пацієнтів із ВТЗ залишається відкритою, а дослідження в цій галузі – актуальними та перспективними для медичної спільноти.

Мета роботи

Здійснити порівняльне оцінювання результатів діагностики та лікування пацієнтів із вузловим токсичним зобом у ранньому та віддаленому післяопераційних періодах після резекційних хірургічних втручань і тиреоїдектомії.

Матеріали і методи дослідження

Із січня 2015 до грудня 2019 року на базі хірургічного відділення КНП «Міська лікарня екстреної та швидкої медичної допомоги» ЗМП та хірургічного відділення ТОВ «ВІЗУС» обстежили та прооперували 51 пацієнта із ВТЗ. Середній вік хворих у групі становив $51,7 \pm 12,9$ року. У гендерній структурі переважали жінки – 45 (88,2 %) осіб, чоловіків – 6 (11,8 %).

На доопераційному етапі для підтвердження діагнозу ВТЗ пацієнтам виконали ультразвукове дослідження (УЗД) щитовидної залози, тонкогілкову аспіраційну пункційну біопсію (ТАПБ), дослідження гормонального профілю ЩЗ (вільний тироксин (Т4), вільний трийодтиронін (Т3), тиреотропний гормон (ТТГ)).

Оцінювання цитологічної картини після ТАПБ здійснили за класифікацією Bethesda.

Усіх пацієнтів прооперували у плановому порядку під загальною анестезією зі штучною вентиляцією легенів. Обираючи тактику оперативного втручання, використовували стандарти АТА.

У всіх випадках діагнози підтверджені результатами патогістологічного дослідження.

У ранньому післяопераційному періоді в пацієнтів після тиреоїдектомії визначали рівень паратгормона для контролю за функціональною активністю прищитовидних залоз і профілактики розвитку післяопераційної гіпокальціємії.

Під час виписування пацієнтам із гемитиреоїдектомією та субтотальною резекцією ЩЗ додатково не призначали замісну гормональну терапію препаратами левотироксину. Хворим після тиреоїдектомії призначали препарати левотироксину в дозі 1,6–1,8 мкг/кг маси тіла. Цільові рівні ТТГ при корекції дози препаратів становили 2,0–3,0 мкМО/мл.

У віддаленому післяопераційному періоді (через 1,5 місяця, 6 і 12 місяців) усі прооперовані мали пройти обстеження, що передбачало визначення рівнів вільного Т4 і ТТГ, для призначення та корекції замісної гормональної терапії.

Статистичне опрацювання результатів виконали за допомогою пакетів прикладних програм Statistica 13.0, TIBCO Software Inc. (ліцензія № JPZ804I382130ARCN10-J) і Microsoft Excel 2013 (ліцензія № 00331-10000-00001-AA404). Дані в тексті, таблицях наведені як $M \pm m$ (середнє арифметичне \pm стандартне відхилення) у разі нормального розподілу ознаки, $Me (Q_1; Q_3)$ (медіана вибірки з зазначенням верхнього (75 %) та нижнього (25 %) квантилів), коли розподіл відрізнявся від нормального.

Результати

За даними УЗД одноузлове ураження однієї з частин виявили у 12 (23,5 %) хворих. Багатовузловий односторонній зоб діагностували у 3 (5,9 %) пацієнтів. Одноузлове ураження обох часток ЩЗ виявили у 2 (3,9 %) госпіталізованих. Двобічне багатовузлове ураження діагностували у 34 (66,7 %) пацієнтів (рис. 1).

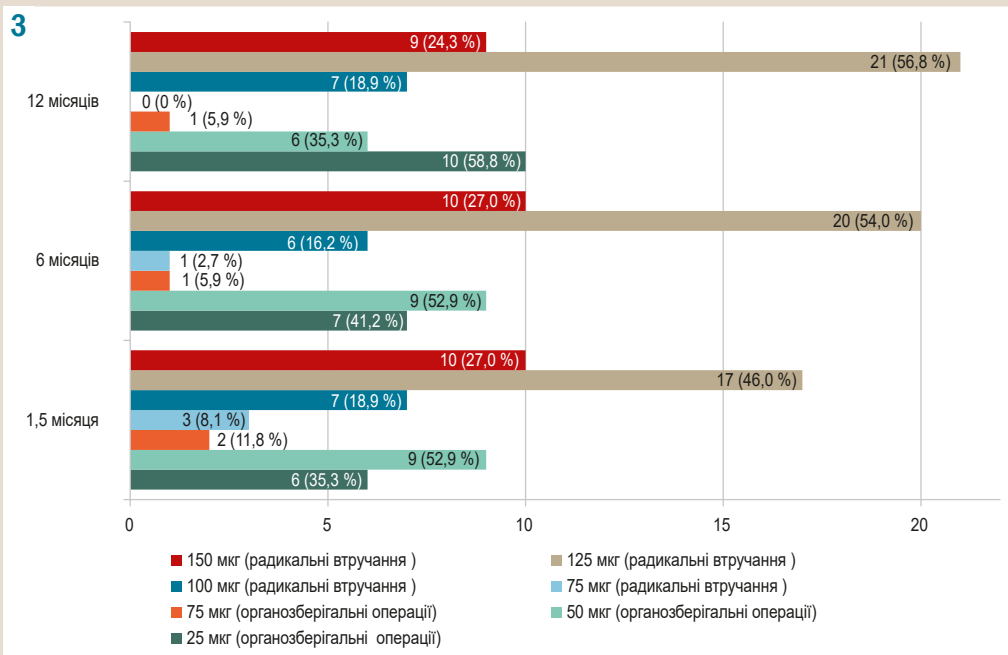
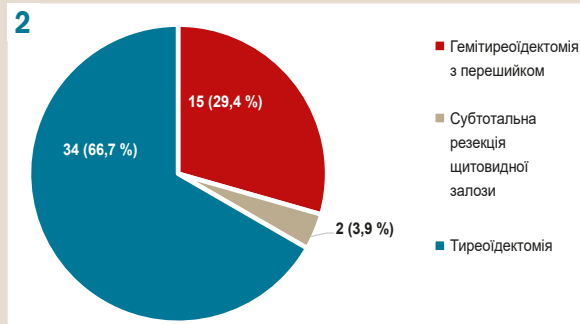
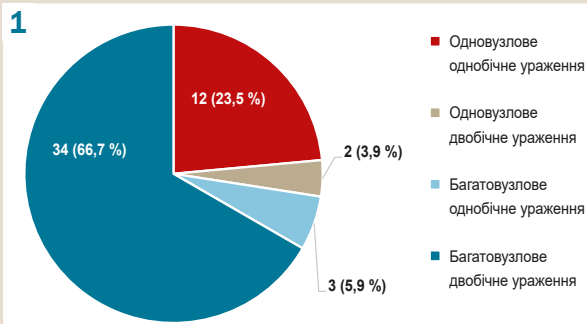


Рис. 1. Структура вузлового токсичного зоба за даними ультразвукового дослідження (n = 51).

Рис. 2. Структура оперативних втручань у пацієнтів із вузловим токсичним зобом (n = 51).

Рис. 3. Динаміка змін рівнів замісної гормональної терапії пацієнтів після органозберігальних і радикальних оперативних втручань (n = 51).

За результатами ТАПБ, у 44 (86,3 %) осіб виявили цитологічну картину пунктату 2 категорії за класифікацією Bethesda, у 7 (13,7 %) – 3 категорії.

Оцінюючи гормональний статус ЩЗ, гіпертиреоз діагностували у 21 (41,2 %) пацієнта, субклінічний гіпертиреоз – у 30 (58,8 %). Рівні вільного Т4 та ТТГ визначили в усіх пацієнтів групи дослідження. Середній рівень ТТГ у групі дослідження становив 0,05 (0,01; 0,14) мкМО/мл, вільного Т4 – 15,4 (12,4; 18,6) пмоль/л.

Рівень вільного Т3 визначили тільки у 15 (29,4 %) пацієнтів, у 7 (46,7 %) із них зафіксували його підвищення. Середній рівень вільного Т3 у групі становив 4,22 (3,28; 6,00) пг/мл.

За результатами доопераційного обстеження 15 (29,4 %) хворим виконана гемітиреоїдектомія з перешийком, 2 (3,9 %) – субтотальна резекція щитовидної залози, 34 (66,7 %) – тиреоїдектомія (рис. 2).

Середня тривалість госпіталізації у групі становила 9 (6; 10) діб.

Після хірургічного втручання в 10 (19,6 %) пацієнтів діагностували транзиторний післяопераційний гіпаратиреоз. В 1 (2,0 %) хворій післяопераційний гіпаратиреоз мав перебіг із явищами гіпокальціємії та судомним синдромом, який потребував тривалішого лікування у стаціонарі. У всіх прооперованих осіб рівень паратгормона відновився в період 6–12 місяців після втручання. Летальних випадків у групі дослідження не було.

Через 1,5 місяця після операції з-поміж 17 пацієнтів із органозберігальними оперативними втручаннями за результатами контролю тиреоїдних гормонів у 14 (82,4 %) виявили явища субклінічного гіпотиреозу. У 3 (17,6 %) осіб рівень ТТГ на верхній межі норми. Середні рівні ТТГ і вільного Т4 у пацієнтів з органозберігальними операціями становили 4,81 (4,27; 5,82) мкМО/мл і 12,7 (11,3; 13,8) пг/мл відповідно. Результати встановлення тиреоїдного статусу пацієнтів зумовили необхідність корекції з призначенням препаратів левотироксину в середній дозі 50,0 (25,0; 50,0) мкг.

У пацієнтів після тиреоїдектомії середні рівні ТТГ і вільного Т4 через 1,5 місяця становили 2,61 (1,24; 4,16) мкМО/мл та 13,7 (11,6; 15,3) пг/мл відповідно. Корекцію дози препаратів левотироксину здійснили згідно з цільовими рівнями ТТГ. Середня доза препаратів левотироксину – 125,0 (100,0; 150,0) мкг.

Аналіз динаміки рівня ТТГ і вільного Т4 через 6 і 12 місяців після хірургічного втручання показав: у пацієнтів із вузловим токсичним зобом після органозберігальних операцій залишається необхідність постійного приймання препаратів левотироксину в дозі 25,0 (25,0; 50,0) мкг навіть через рік після втручання (табл. 1).

Таблиця 1. Динаміка змін гормонального профілю пацієнтів із вузловим токсичним зобом після органозберігальних операцій і тиреоїдектомії

Показники, одиниці вимірювання	1,5 місяця	6 місяців	12 місяців
Органозберігальна операція (n = 17)			
ТТГ, мкМО/мл	4,81 (4,27; 5,82)	3,01 (2,63; 3,11)	2,83 (2,64; 2,88)
T4 вільний, пг/мл	12,7 (11,3; 13,8)	15,4 (13,1; 17,7)	15,1 (14,1; 16,9)
Левотироксин, мкг	50,0 (25,0; 50,0)	50 (25,0; 50,0)	25,0 (25,0; 50,0)
Тиреоїдектомія (n = 37)			
ТТГ, мкМО/мл	2,62 (1,24; 4,16)	2,28 (2,00; 2,89)	2,41 (2,17; 2,64)
T4 вільний, пг/мл	13,7 (11,6; 15,3)	14,4 (12,8; 16,7)	14,2 (13,1; 16,3)
Левотироксин, мкг	125,0 (100,0; 150,0)	125,0 (125,0; 150,0)	125,0 (125,0; 150,0)

Зміни рівнів замісної гормональної терапії в динаміці в пацієнтів із радикальними та органозберігальними втручаннями наведені на *рис. 3*.

Обговорення

У сучасній медичній літературі дискусійним є питання щодо діагностики та обсягу оперативного втручання в пацієнтів із ВТЗ, особливо в разі однобічного вузлового ураження щитовидної залози.

Паньків В. І. вказує на необхідність визначення не тільки рутинних показників (ТТГ і вільний Т4) для діагностики синдрому тиреотоксикозу, але й визначення рівня вільного Т3. При вузловому токсичному зобі в понад 30 % випадків виявляють ізольований Т3-тиреотоксикоз, найбільш характерний саме для автономії вузлів щитовидної залози, а також маркер, що допоможе диференціювати ВТЗ та інші патологічні стани, які супроводжуються синдромом тиреотоксикозу [10].

У нашому дослідженні, незважаючи на доволі низький відсоток вимірювання рівня вільного Т3 – 15 (29,4 %) пацієнтів, у 7 (46,7 %) із них виявили його підвищення, що підтверджує діагностичну цінність цього маркера.

Чимало авторів, а також рекомендації АТА, вказують на необхідність виконання скінтіографії для визначення локалізації та кількості «гарячих» вузлів у ЩЗ, що впливатиме передусім на тактику лікування [11–13].

Однак на практиці застосування цього методу дуже обмежене. У нашому дослідженні в жодному з випадків не використали скінтіографію як метод діагностики ВТЗ. Також кардинально різняться рекомендації щодо тактики оперативного втручання в пацієнтів із ВТЗ.

Шидловський В. О. і співавт., проаналізувавши віддалені результати лікування хворих на ВТЗ, наголошують на виконанні радикальних оперативних втручань (тиреоїдектомії) навіть у разі однобічного ураження ЩЗ, вказують на потребу в постійній замісній гормональній терапії та ризики розвитку патологічних змін у тканині, що залишається [14]. Подібні результати отримали Р. Sramon et al. [15]. Наше дослідження також вказує на необхідність призначення замісної терапії препаратами левотироксину у віддаленому післяопераційному періоді цій групі пацієнтів.

Висновки

1. У структурі ВТЗ переважали багатовузлові двобічні ураження ЩЗ – 34 (66,7 %) пацієнти, що диктувало виконання в них тиреоїдектомії. Одновузлову та

багатовузлову однобічну патологію виявляли тільки в 17 (33,3 %) хворих, яким виконали органозберігальне оперативне втручання.

2. Визначення у хворих на ВТЗ вільного Т3 дає змогу в 46,7 % пацієнтів діагностувати Т3-тиреотоксикоз, який є діагностичним критерієм для виявлення функціональної автономії вузлів.

3. Виконання органозберігального оперативного втручання в 17 (33,3 %) пацієнтів із ВТЗ зумовило необхідність призначення замісної гормональної терапії препаратами левотироксину у віддаленому післяопераційному періоді (понад 1 рік) у середній дозі 25,0 (25,0; 50,0) мкг.

Перспективи подальших досліджень. Обов'язкове використання у схемі обстеження скінтіографії та визначення показника вільного Т3 у крові дасть змогу поліпшити рівень діагностування токсичного зоба з функціональною автономією вузлів на доопераційному етапі. Аналіз віддалених результатів лікування хворих на ВТЗ після тиреоїдектомії та органозберігальних операцій дасть змогу обґрунтувати оптимальну тактику хірургічного лікування цієї групи пацієнтів.

Конфлікт інтересів: відсутній.

Conflicts of interest: authors have no conflict of interest to declare.

Надійшла до редакції / Received: 21.01.2021

Після доопрацювання / Revised: 12.03.2021

Прийнято до друку / Accepted: 19.03.2021

Відомості про авторів:

Завгородній С. М., д-р мед. наук, професор, зав. каф. загальної хірургії та післядипломної хірургічної освіти, Запорізький державний медичний університет, Україна.

ORCID ID: [0000-0003-3082-3406](https://orcid.org/0000-0003-3082-3406)

Гатія М. С., очний аспірант каф. загальної хірургії та післядипломної хірургічної освіти, Запорізький державний медичний університет, Україна.

ORCID ID: [0000-0003-4061-6478](https://orcid.org/0000-0003-4061-6478)

Кубрак М. А., д-р філософії (PhD), асистент каф. загальної хірургії та післядипломної хірургічної освіти, Запорізький державний медичний університет, Україна.

ORCID ID: [0000-0003-4051-9336](https://orcid.org/0000-0003-4051-9336)

Данилюк М. Б., канд. мед. наук, асистент каф. загальної хірургії та післядипломної хірургічної освіти, Запорізький державний медичний університет, Україна.

ORCID ID: [0000-0003-4515-7522](https://orcid.org/0000-0003-4515-7522)

Information about authors:

Zavhorodnii S. M., MD, PhD, DSc, Professor, Head of the Department of General Surgery and Postgraduate Surgical Education, Zaporizhzhia State Medical University, Ukraine.

Gatia M. S., MD, Postgraduate student of the Department of General Surgery and Postgraduate Surgical Education, Zaporizhzhia State Medical University, Ukraine.
 Kubrak M. A., MD, PhD, Assistant of the Department of General Surgery and Postgraduate Surgical Education, Zaporizhzhia State Medical University, Ukraine.
 Danyliuk M. B., MD, PhD, Assistant of the Department of General Surgery and Postgraduate Surgical Education, Zaporizhzhia State Medical University, Ukraine.

Сведения об авторах:

Завгородний С. Н., д-р мед. наук, профессор, зав. каф. общей хирургии и последипломного хирургического образования, Запорожский государственный медицинский университет, Украина.

Гатиа М. С., очный аспирант каф. общей хирургии и последипломного хирургического образования, Запорожский государственный медицинский университет, Украина.

Кубрак М. А., д-р философии (PhD), ассистент каф. общей хирургии и последипломного хирургического образования, Запорожский государственный медицинский университет, Украина.

Данилюк М. Б., канд. мед. наук, ассистент каф. общей хирургии и последипломного хирургического образования, Запорожский государственный медицинский университет, Украина.

Список літератури

- [1] Паньків В. І. Синдром тиреотоксикозу: нові клінічні можливості корекції тиреоїдної дисфункції. *Міжнародний ендокринологічний журнал*. 2020. Т. 16. № 1. С. 58-62. <https://doi.org/10.22141/2224-0721.16.1.2020.199129>
- [2] Morbidity before and after the Diagnosis of Hyperthyroidism: A Nationwide Register-Based Study / F. Brandt et al. *PLOS ONE*. 2013. Vol. 8. Issue 6. P. e66711. <https://doi.org/10.1371/journal.pone.0066711>
- [3] The Incidence and Prevalence of Thyroid Dysfunction in Europe: A Meta-Analysis / A. Garmendia Madariaga et al. *The Journal of Clinical Endocrinology & Metabolism*. 2014. Vol. 99. Issue 3. P. 923-931. <https://doi.org/10.1210/jc.2013-2409>
- [4] The 2015 European Thyroid Association Guidelines on Diagnosis and Treatment of Endogenous Subclinical Hyperthyroidism / B. Biondi et al. *European Thyroid Journal*. 2015. Vol. 4. Issue 3. P. 149-163. <https://doi.org/10.1159/000438750>
- [5] Devereaux D., Tewelde S. Z. Hyperthyroidism and Thyrotoxicosis. *Emergency Medicine Clinics of North America*. 2014. Vol. 32. Issue 2. P. 277-292. <https://doi.org/10.1016/j.emc.2013.12.001>
- [6] Cooper D. S., Biondi B. Subclinical thyroid disease. *The Lancet*. 2012. Vol. 379. Issue 9821. P. 1142-1154. [https://doi.org/10.1016/S0140-6736\(11\)60276-6](https://doi.org/10.1016/S0140-6736(11)60276-6)
- [7] Gilbert J. Thyrotoxicosis – investigation and management. *Clinical Medicine*. 2017. Vol. 17. Issue 3. P. 274-277. <https://doi.org/10.7861/clinmedicine.17-3-274>
- [8] Donangelo I., Suh S. Y. Subclinical Hyperthyroidism: When to Consider Treatment. *American Family Physician*. 2017. Vol. 95. Issue 11. P. 710-716.
- [9] LiVolsi V. A., Baloch Z. W. The Pathology of Hyperthyroidism. *Frontiers in Endocrinology*. 2018. Vol. 9. P. 737. <https://doi.org/10.3389/fendo.2018.00737>
- [10] Паньків В. І. Сучасні підходи до лабораторної діагностики й менеджменту синдрому тиреотоксикозу. *Міжнародний ендокринологічний журнал*. 2018. Т. 14. № 5. С. 508-513. <https://doi.org/10.22141/2224-0721.14.5.2018.142689>
- [11] 2016 American Thyroid Association Guidelines for Diagnosis and Management of Hyperthyroidism and Other Causes of Thyrotoxicosis / D. S. Ross et al. *Thyroid*. 2016. Vol. 26. Issue 10. P. 1343-1421. <https://doi.org/10.1089/thy.2016.0229>
- [12] De Leo S., Lee S. Y., Braverman L. E. Hyperthyroidism. *The Lancet*. 2016. Vol. 388. Issue 10047. P. 906-918. [https://doi.org/10.1016/S0140-6736\(16\)00278-6](https://doi.org/10.1016/S0140-6736(16)00278-6)
- [13] Вузловий зоб: можливості сучасних методів діагностики (огляд літератури) / О. М. Люлька та ін. *Вісник проблем біології і медицини*. 2018. № 4. С. 50-54. <https://doi.org/10.29254/2077-4214-2018-4-2-147-50-54>
- [14] Шидловський В. О., Дейкало І. М., Шидловський О. В. Хірургія зобу в ендемічному регіоні. *Шпитальна хірургія*. 2012. № 2. С. 24-29.
- [15] Quality-of-Life Impairments Persist Six Months After Treatment of Graves' Hyperthyroidism and Toxic Nodular Goiter: A Prospective Cohort Study / P. Cramon et al. *Thyroid*. 2016. Vol. 26. Issue 8. P. 1010-1018. <https://doi.org/10.1089/thy.2016.0044>

References

- [1] Pankiv, V. I. (2020). Syndrom tyreotoksikozy: novi klinichni mozhlyvosti korektsii tyreoidnoi dysfunktsii [Thyrotoxicosis syndrome: new clinical opportunities for the correction of thyroid dysfunction]. *Mizhnarodnyi endokrynologichnyi zhurnal*, 16(1), 58-62. <https://doi.org/10.22141/2224-0721.16.1.2020.199129> [in Ukrainian].
- [2] Brandt, F., Thvilum, M., Almind, D., Christensen, K., Green, A., Hegedus, L., & Brix, T. H. (2013). Morbidity before and after the Diagnosis of Hyperthyroidism: A Nationwide Register-Based Study. *PLOS ONE*, 8(6), Article e66711. <https://doi.org/10.1371/journal.pone.0066711>
- [3] Garmendia Madariaga, A., Santos Palacios, S., Guillen-Grima, F. & Galofre, J. C. (2014). The Incidence and Prevalence of Thyroid Dysfunction in Europe: A Meta-Analysis. *The Journal of Clinical Endocrinology & Metabolism*, 99(3), 923-931. <https://doi.org/10.1210/jc.2013-2409>
- [4] Biondi, B., Bartalena, L., Cooper, D. S., Hegedus, L., Laurberg, P. & Kahaly, G. J. (2015). The 2015 European Thyroid Association Guidelines on Diagnosis and Treatment of Endogenous Subclinical Hyperthyroidism. *European Thyroid Journal*, 4(3), 149-163. <https://doi.org/10.1159/000438750>
- [5] Devereaux, D., & Tewelde, S. Z. (2014). Hyperthyroidism and Thyrotoxicosis. *Emergency Medicine Clinics of North America*, 32(2), 277-292. <https://doi.org/10.1016/j.emc.2013.12.001>
- [6] Cooper, D. S., & Biondi, B. (2012). Subclinical thyroid disease. *The Lancet*, 379(9821), 1142-1154. [https://doi.org/10.1016/S0140-6736\(11\)60276-6](https://doi.org/10.1016/S0140-6736(11)60276-6)
- [7] Gilbert, J. (2017). Thyrotoxicosis – investigation and management. *Clinical Medicine*, 17(3), 274-277. <https://doi.org/10.7861/clinmedicine.17-3-274>
- [8] Donangelo, I. & Suh, S. Y. (2017). Subclinical Hyperthyroidism: When to Consider Treatment. *American Family Physician*, 95(11), 710-716.
- [9] LiVolsi, V. A. & Baloch, Z. W. (2018). The Pathology of Hyperthyroidism. *Frontiers in Endocrinology*, 9, Article 737. <https://doi.org/10.3389/fendo.2018.00737>
- [10] Pankiv, V. I. (2018). Suchasni pidkhody do laboratornoi diahnostryky y menedzhmentu syndromu tyreotoksikozy [Modern approaches to the laboratory diagnosis and management of hyperthyroidism syndrome]. *Mizhnarodnyi endokrynologichnyi zhurnal*, 14(5), 508-513. <https://doi.org/10.22141/2224-0721.14.5.2018.142689> [in Ukrainian].
- [11] Ross, D. S., Burch, H. B., Cooper, D. S., Greenlee, M. C., Laurberg, P., Maia, A. L., Rivkees, S. A., Samuels, M., Sosa, J. A., Stan, M. N., & Walter, M. A. (2016). 2016 American Thyroid Association Guidelines for Diagnosis and Management of Hyperthyroidism and Other Causes of Thyrotoxicosis. *Thyroid*, 26(10), 1343-1421. <https://doi.org/10.1089/thy.2016.0229>
- [12] De Leo, S., Lee, S. Y., & Braverman, L. E. (2016). Hyperthyroidism. *The Lancet*, 388(10047), 906-918. [https://doi.org/10.1016/S0140-6736\(16\)00278-6](https://doi.org/10.1016/S0140-6736(16)00278-6)
- [13] Liulka, O. M., Kovalyov, O. P., Lyakhovskiy, V. I., Nemchenko, I. I., & Kizimenko, O. O. (2018). Vuzlovyy zob: mozhlyvosti suchasnykh metodiv diahnostryky (ohliad literatury) [Nodular goiter: the possibilities of modern diagnostic methods (literature review)]. *Visnyk problem biologii i medytyny*, (2), 50-54. <https://doi.org/10.29254/2077-4214-2018-4-2-147-50-54> [in Ukrainian].
- [14] Shidlovskiy, V. O., Deykalo, I. M., & Shidlovskiy, O. V. (2012). Khirurgiya zobu v endemichnomu rehionii [Surgery of goiter in endemic region]. *Shpytalna khirurgiya*, (2), 24-29. [in Ukrainian].
- [15] Cramon, P., Winther, K. H., Watt, T., Bonnema, S. J., Bjorner, J. B., Ekholm, O., Groenvold, M., Hegedus, L., Feldt-Rasmussen, U., & Rasmussen, A. K. (2016). Quality-of-Life Impairments Persist Six Months After Treatment of Graves' Hyperthyroidism and Toxic Nodular Goiter: A Prospective Cohort Study. *Thyroid*, 26(8), 1010-1018. <https://doi.org/10.1089/thy.2016.0044>