



Діагностика хронічної кропив'янки, індукованої фізичним навантаженням, у дитини (клінічний випадок)

Д. О. Ярцева  *1,2,A,B,C,D, С. М. Недельська  1,2,E,F

¹Запорізький державний медичний університет, Україна, ²Комунальне некомерційне підприємство «Міська дитяча лікарня № 5» Запорізької міської ради, Україна

A – концепція та дизайн дослідження; B – збір даних; C – аналіз та інтерпретація даних; D – написання статті; E – редагування статті; F – остаточне затвердження статті

Наведено клінічний випадок діагностики хронічної кропив'янки, індукованої фізичним навантаженням, у 8-річного хлопчика.

Мета роботи – показати особливості діагностики випадків хронічної кропив'янки з відомим чинником загострень.

Показано, що навіть коли є чіткий зв'язок із впливом чинника (в цьому випадку – фізичне навантаження), діагностичний алгоритм має бути виконаний у повному обсязі. Наведений клінічний випадок цікавий тим, що в раніше здорової дитини, без анамнезу алергічних та інших хронічних захворювань, без видимої причини почали з'являтися симптоми кропив'янки та ангіонабряку після фізичного навантаження.

Об'єктивне обстеження не виявило будь-яких ознак фізикальної патології, крім помірної закладеності носа, на яку не звертали увагу ні хлопчик, ні батьки. Епізодів лихоманки в анамнезі не було. Хлопчика обстежили: загальноклінічні аналізи, імунограма (клітинна та гуморальна ланки, фагоцитоз), гострофазові показники відповідали нормі. Загальний IgE підвищений до 100,5 МО/мл, виявили підвищені рівні специфічних IgE до алергену kota (41,13 кU/l), бета-лактоглобуліну молока (2,95 кU/l) та баранини (0,41 кU/l). Тест з аутологічною сироваткою позитивний (гістамін – 5 мм папула, 15 мм гіперемія, негативний контроль – 0, власна сироватка – 16,5 мм папула, 24 мм гіперемія), аутоантитіла до тканини щитоподібної залози та рівень тиреотропного гормону та тироксину у межах норми. Здійснили тести з індукованими кропив'янками: аквагенна, холодова, теплова, вібраційна – негативні, дермографічна – позитивна; тест із фізичним навантаженням на біговій доріжці позитивний (на 14 хвилині після початку потовиділення з'явилися дрібні уртикарії та ангіонабряк нижніх повік).

Уточнення анамнестичних даних показало, що під час надмірних психоемоційних навантажень у хлопця з'являються дрібні уртикарії, а одного разу під час гри в футбол, крім ознак кропив'янки та ангіонабряку, спостерігали епізод утрудненого дихання.

Висновки. Детальна розширена діагностика цього випадку показала поєднаний вплив кількох чинників (дермографічна кропив'янка, фізичне навантаження, сенсibilізація до деяких алергенів, а також аутоімунний варіант). З'ясували, що в конкретного пацієнта може бути і IgE-, і неIgE-залежний механізм розвитку симптомів. Первинний діагноз хронічної кропив'янки, індукованої фізичним навантаженням, переглянуто; встановили діагноз анафілаксії, що потребує іншого підходу до лікування та продовження спостереження за пацієнтом.

Ключові слова:

хронічна кропив'янка, ангіонабряк, анафілаксія, аутологічна сироватка, фізичне навантаження, діти.

Запорізький медичний журнал. 2022. Т. 24, № 2(131). С. 263-268

*E-mail: doc_yartseva@ua

Diagnostics of chronic exercise-induced urticaria in a child (a case report)

D. O. Yartseva, S. M. Nedelska

This article shows a case report of exercise-induced urticaria diagnosis in an 8-year-old boy.

The aim of this work is to show diagnostic peculiarities of chronic urticaria with known trigger.

The necessity of diagnostic algorithm fully implementation is emphasized, even in presence of a clear correlation with trigger factor (in this case – physical exertion). The described case is interesting because previously healthy child without anamnesis of allergic and another chronic disease developed urticaria and symptoms of angioedema without visible cause.

Objective examination did not reveal any clinically significant abnormalities except moderate nasal congestion, which was neglected by both the patient and his parents. His was without a past medical history of fever. The child underwent laboratory and instrumental examinations: clinical blood, urine and biochemical tests, immunological tests (cell-mediated and humoral immunity, phagocytosis). Acute phase response was within normal ranges.

Total IgE was increased to 100.5 IU/ml, increased levels of specific IgE to cat allergen (41.13 kU/l), serum β -lactoglobulin of cow's milk (2.95 kU/l) and lamb meat (0.41 kU/l) were detected. Auto serum test was positive (histamine – papula of 5 mm, hyperemia of 15 mm, negative control – 0, patient's serum – papula of 16.5 mm, hyperemia of 24 mm); thyroid autoantibodies and thyroid hormone levels were within normal ranges. Tests for physical urticarial were performed: aquagenic, cold, heat, vibratory were negative, dermatographic urticaria was positive, test with physical exercise (treadmill) was positive (small-sized wheals and lower eyelid angioedema developed on the 14th minute of sweating).

Detailing of anamnestic data revealed an appearance of small wheals after emotional sufferings, and a single episode of difficulty breathing with urticaria and angioedema symptoms while playing football).

Conclusions. Thus, extended detailed diagnostics of this clinical case has revealed the combined influence of several factors (dermatographic, physical exertion, sensitization to some allergens, autoimmune variant of urticaria/angioedema) clarifying that symptoms could be mediated by both IgE- and non-IgE-dependent mechanism in the same patient. Primary diagnosis of "chronic exercise-induced urticaria" has been changed to "anaphylaxis" requiring another approach to treatment and follow-up.

Key words:

chronic urticaria, angioedema, anaphylaxis, auto serum, physical exertion, children.

Zaporozhye medical journal 2022; 24 (2), 263-268

В останні десятиріччя рецидивна/хронічна кропив'янка (К) та ангіонабряк (АН) у дітей набувають все більшої поширеності, є доволі складною педіатричною проблемою. GA2LEN ініціювала міжнародний проєкт, що передбачає акредитацію центрів з лікування кропив'янки й ангіонабряку в усьому світі (www.ga2len-ucare.com). Нині до ліцензованих центрів з діагностики кропив'янки зараховано понад 150 спеціалізованих відділень, але в Україні, на жаль, таких центрів немає. Вимогами до ліцензування є передусім дотримання міжнародних протоколів і підходів до діагностики, лікування К і АН. Для досягнення успіху в лікуванні хронічних захворювань дуже важливий комплаєнс пацієнта, який має бути отриманий ще на етапі діагностики. Тому наголошуємо на необхідності направлення пацієнтів із рецидивними формами К/АН до спеціалізованих відділень.

За сучасною класифікацією К і АН, розрізняють їхні спонтанну (коли чинник загострень не очевидний) та індуковані (коли є чіткий зв'язок із будь-яким чинником) форми. Спонтанні форми К, за даними різних науковців, діагностують у 40–60 % пацієнтів, що зумовлює необхідність продовження вивчення цієї патології [1]. Вважають, що до 50–60 % усіх спонтанних К аутоімунні, серед тих, що лишилися, частина є наслідком інфекцій, а інші – ідіопатичні, тобто з реально невідомою етіологією [2].

Діагностика та лікування спонтанних К – іноді вкрай складне завдання. Експерти наголошують на необхідності повної діагностики всім пацієнтам з невстановленим чинником загострень, оскільки у більшості хворих виявляють поєднання факторів, що спричиняють появу симптомів: іноді комбінація різних варіантів індукованих кропив'янок, іноді – поєднання спонтанної та індукованої К [3].

Мета роботи

Показати особливості діагностики випадків хронічної кропив'янки з відомим чинником загострень.

Опис клінічного випадку. До Центру сучасної дитячої алергології та пульмонології Запорізького державного медичного університету (www.allergopediatr.zsmu.edu.ua) звернулись батьки хлопчика Ю. Д. 2013 р. н. (8 років) зі скаргами на виникнення пухирів, що сверблять, та ангіонабряку повік після фізичного навантаження. Пухири й ангіонабряк з'являлися здебільшого на обличчі та верхній половині тулуба.

З анамнезу з'ясували, що перші ознаки виникли за 3 місяці до звернення в клініку без чіткого зв'язку з будь-якою подією напередодні (не хворів, не було стресових ситуацій тощо). Раніше фізичні навантаження будь-якої інтенсивності не спричиняли виникнення патологічних симптомів. Алергоанамнез дитини та спадковість, зі слів матері, не обтяжені. Народився доношеним, раннє дитинство без особливостей, вакцинований за віком, хронічні патології не виявлені. Дитина регулярно проходить профілактичні огляди стоматолога, 1 раз на рік отримує препарати для дегельмінтизації (вдома кіт, собака, тхір, останнє приймання ліків – травень 2021 року), періодично приймає вітамін Д3.

Під час детального опитування з'ясували, що надмірні психоемоційні навантаження періодично виклика-

Таблиця 1. Результати лабораторних досліджень дитини Ю. Д. 2013 р. н.

| Показник, одиниці вимірювання | Результати пацієнта | Норма |
|-------------------------------|----------------------|----------------------------------|
| Біохімічні дослідження | | |
| Загальний білок, г/л | 65 | 62–82 |
| Білірубін загальний, мкмоль/л | 11,3 | 3,7–17,9 |
| Тимолова проба, од. S–H | 1 | 0–4 |
| АЛТ | 14 | <37 |
| Глюкоза, ммоль/л | 4,7 | 3,3–6,0 |
| Кальцій, ммоль/л | 2,53 | 2,20–2,70 |
| Фосфор, ммоль/л | 1,35 | 0,80–1,61 |
| C-реактивний білок | <6 | <6 |
| Серомукоїди, од. | 0,24 | 0,11–0,20 |
| АСЛО, МО/мл | 150 | до 200 |
| Ревматоїдний фактор | негативний | негативний |
| Коагулограма | | |
| АЧТВ, с | 38 | 23–39 |
| Протромбіновий індекс, % | 100 | 80–100 |
| Тромбіновий час, с | 17 | 15–21 |
| РФМК, г/л | $3,0 \times 10^{-2}$ | $3,0\text{--}4,0 \times 10^{-2}$ |
| Фібрिनген, г/л | 2,08 | 2,00–4,00 |

ють появу аналогічних симптомів. Одного разу, зі слів дитини, після футбольного матчу (хлопець брав участь у грі) разом із кропив'янкою та ангіонабряком виникло утруднене дихання (детально не зміг описати, як саме було складно дихати, а мати про цей епізод не знала). За характеристиками набряк м'який, блідо-рожевого кольору, майже завжди – з проявами кропив'янки. Висип ніколи не супроводжувався підвищенням температури тіла, ознаками залучення у процес інших органів і систем.

Об'єктивно під час госпіталізації стан задовільний, свідомість ясна, дитина контактна, гіперактивна. Висип та ангіонабряки відсутні. Хлопець астеничної будови тіла, нормального харчування. Шкіра блідо-рожева, чиста; слизові оболонки ротової порожнини та очей фізіологічного забарвлення; зуби сановані. Носове дихання дещо утруднене зліва. Периферичні лімфовузли дрібні, безболісні, не спаяні з підшкірною клітковиною та між собою, одиничні. Щитоподібна залоза не збільшена, безболісна. Діяльність серця ритмічна, тони ясні, систолічний шум (зі слів матері, додаткова хорда лівого шлуночка). Над легеньми – везикулярне дихання, хрипи відсутні. Пальпація живота без особливостей, фізіологічні відправлення у межах норми.

Дитина обстежена раніше лікарем-педіатром з приводу висипу вибірково на наявність IgE-залежних реакцій методом імуноблотингу (визначення рівня специфічних IgE, 54 алергени). Позитивні результати отримали до алергенів: епідермісу кішки (41,13 kU/l), сироваткового бета-лактоглобуліну молока (2,95 kU/l) та баранини (0,41 kU/l).

Здійснили розширену діагностику причин, що можуть спричиняти рецидиви кропив'янки й ангіонабряку, дотримувалися рекомендацій EAACI/GA²LEN/EDF/UNEV, виконали доступні дослідження [4,5].

Результати загального аналізу крові та сечі відповідали нормі, результати біохімічних досліджень наведені в таблиці 1 (у межах норми).

Оцінювання функціонального стану щитовидної залози: Т4 – 1,28 нг/дл (норма – 0,81–1,68 нг/дл), ТТГ –

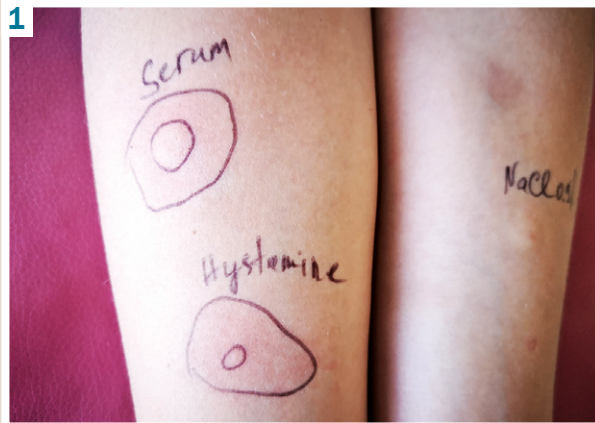


Рис. 1. Результат тесту з аутологічною сироваткою пацієнта Ю. Д. 2013 р. н.

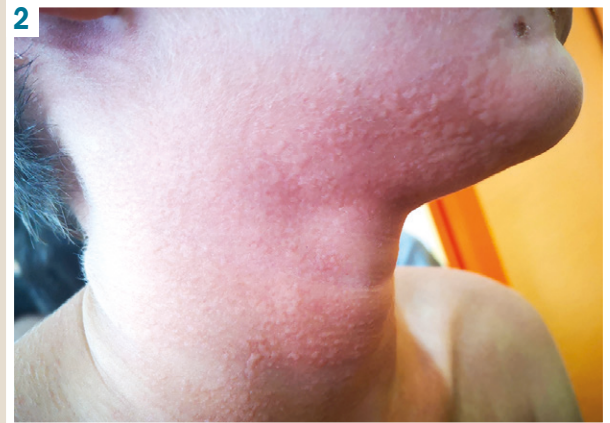

Рис. 2. Уртикарний висип-реакція на пробу з фізичним навантаженням у пацієнта Ю. Д. 2013 р. н.

4,12 мкМО/мл (норма – 0,57–4,82 мкМО/мл), антитіла до тиреоглобуліну – <20 МО/мл (норма – <40 МО/мл), антитіла до тиреопероксидази – <10 МО/мл (норма – <35 МО/мл).

Загальний IgE – 100,5 МО/мл (норма – до 70 МО/мл). С4-компонент комплементу – 0,19 г/л (норма – 0,1–0,4 г/л).

Кал на яйця гельмінтів і найпростіших – не виявлено.

Результати дослідження клітинної та гуморальної ланки імунітету відповідали нормі (табл. 2.).

Ультразвукове дослідження гепатобіліарної системи – збільшення довжини жовчного міхура з непостійним складж-синдромом. Ультразвукове дослідження щитовидної залози – у межах норми.

Тест з аутологічною сироваткою в періоді ремісії позитивний (гістамін – 5 мм папула, 15 мм гіперемія, негативний контроль – 0, власна сироватка – 16,5 мм папула, 24 мм гіперемія). Результат наведено на рис. 1.

Здійснили тести на індуковані К/АН з використанням уніфікованого алгоритму. У нашій клініці розроблена детальна логістика пацієнта залежно від його клінічного стану (період ремісії чи період загострення, можливе повне/часткове скасування антигістамінних препаратів або неможливе на цей час). Пацієнт не отримував жодних препаратів впродовж більше ніж 2 тижнів. Тому вдалося здійснити діагностику в повному обсязі за короткий термін. Визначили, що хворий не має холодової (проба з кубиком льоду), теплової (проба з водою t 42 °С), вібраційної (проба з використанням центрифуги), аквагенної (вода) кропив'янки/ангіонабряку.

Пацієнт мав позитивну реакцію на штрихове подразнення шкіри, тобто дермографічну кропив'янку, а також позитивну реакцію на тест із фізичним навантаженням. Реакцію на штрихове подразнення зареєстрували через 10 хвилин після провокації – дрібні пухирці, гіперемія та пухир у місці подразнення.

Тест із фізичним навантаженням (активне нагрівання) здійснили, використавши бігову доріжку у відділенні реабілітації КНП «Міська дитяча лікарня № 5» ЗМП. Після досягнення точки потовиділення пацієнт продовжував вправу впродовж 14 хвилин, коли у нього почав

Таблиця 2. Імунограма пацієнта Ю.Д., 2013 р. н.

| Показник, одиниці вимірювання | Результат пацієнта | Норма |
|---|--------------------|-----------|
| Імунорегуляторний індекс | 1,5 | 1,4–2,0 |
| Абсолютна кількість лейкоцитів, г/л | 6,2 | 3,1–10,0 |
| Відносна кількість лейкоцитів, % | 55 | 20–55 |
| Абсолютна кількість лімфоцитів, г/л | 3,41 | 0,62–5,50 |
| Відносна кількість CD3, Т-тотальних, % | 60 | 50–80 |
| Абсолютна кількість CD3, Т-тотальних, г/л | 2,05 | 0,31–4,40 |
| Відносна кількість CD4, Т-хелперів, % | 34 | 33–46 |
| Абсолютна кількість CD4, Т-хелперів, г/л | 1,16 | 0,20–2,53 |
| Відносна кількість CD8, Т-супресори та цитотоксичні лімфоцити, % | 22 | 17–30 |
| Абсолютна кількість CD8, Т-супресори та цитотоксичні лімфоцити, г/л | 0,75 | 0,11–1,65 |
| Відносна кількість CD22, В-лімфоцитів, % | 18 | 17–31 |
| Абсолютна кількість CD22, В-лімфоцитів, г/л | 0,61 | 0,11–1,71 |
| Відносна кількість CD16, натуральних кілерів, % | 22 | 12–23 |
| Абсолютна кількість CD16, натуральних кілерів, г/л | 0,75 | 0,07–1,27 |
| Фагоцитарна активність нейтрофілів, % | 85 | 40–90 |
| Фагоцитарний індекс, % | 5 | ≥3 |
| Загальний IgA, г/л | 1,16 | 0,5–2,4 |
| Загальний IgM, г/л | 1,03 | 0,4–1,8 |
| Загальний IgG, г/л | 9,84 | 5,4–16,1 |

з'являтися дрібний уртикарний висип на обличчі та шиї (рис. 2), який прогресував до розвитку генералізованого зливного висипу на обличчі та шиї, верхній частині спини та початку набряку нижніх повік з обох боків. Вправу припинили відразу після появи ознак висипу. Наведені ознаки повністю регресували самостійно протягом 30 хвилин. Зі слів матері, аналогічні події відбуваються і вдома, тобто дитина не отримує ліків для терапії цього стану.

За рекомендаціями європейської Асоціації алергології та клінічної імунології, у разі позитивного тесту з активним нагріванням треба виконати тест із пасивним нагріванням, аби відрізнити реакцію на фізичне навантаження від холінергічної реакції. Зі слів матері, дитина вдома приймає ванну тривалістю понад 15 хвилин і з температурою води більше ніж 42 °С, патологічні ознаки завжди відсутні. Тому тест із пасивним нагріванням вважали негативним.

Обговорення

За даними сучасної наукової літератури перебіг К/АН у цього пацієнта оцінили як рецидивний/хронічний, оскільки тривалість захворювання становила понад 6 тижнів. На підставі клініко-анамнестичних даних, характеристики набряку, його поєднання з К можна виключити брадикінін-опосередкований ангіонабряк.

Питання, на які треба відповісти під час обстеження та лікування дітей із хронічними формами К/АН, полягають у тому, чи потенційно загрожують життю ці прояви; чим зумовлене виникнення симптомів у пацієнта; чи потребує хворий тривалого профілактичного лікування.

У процесі диференційної діагностики виключили спадковий ангіонабряк (на підставі характеристик набряку, відсутності сімейної історії та інших специфічних симптомів, поєднання його з кропив'ячкою, негативного результату С4-компонента комплекменту) та аутозапальні синдроми (на підставі відсутності циклічності проявів, лихоманки, лабораторних та інших клінічних ознак, необхідних для підтвердження діагнозу). Здійснили диференційну діагностику аутоімунного захворювання щитоподібної залози, оскільки до 50 % пацієнтів із позитивним тестом з власною сироваткою мають аутоімунний тиреоїдит [2]. У хлопця немає аутоантитіл до тканини щитоподібної залози, визначили її нормальний функціональний стан, ультразвукові ознаки патології відсутні, тому виключили цей діагноз як можливу причину симптоматики.

Дослідження, здійснені провідними науковцями, свідчать: у більшості пацієнтів спостерігають поєднаний вплив дії різних факторів на виникнення симптомів, тому кожному хворому з тривалістю проявів понад 6 тижнів треба здійснити повний комплекс обстежень, використовуючи уніфікований алгоритм. Ми визначили причини спонтанної та індукованої К/АН, виявили: хлопець має діагностичні ознаки і спонтанного, й індукованих варіантів захворювання [4].

По-перше, наявність підвищених рівнів загального (100,5 МО/мл, норма – до 70 МО/мл) і специфічних IgE (до епідермісу кішки – 41,13 кU/l, сироваткового бета-лактоглобуліну молока – 2,95 кU/l, баранини – 0,41 кU/l) свідчить про імовірність дегрануляції опасистих клітин через рецептори до імуноглобулінів E.

По-друге, у дитини має значення вплив фізичних факторів на розвиток симптомів, що підтверджено позитивними тестами на дермографічну й індуковану фізичним навантаженням К/АН. Анамнестичні дані щодо появи симптомів після надмірних психоемоційних реакцій свідчать про холінергічний варіант хвороби. Штрихове подразнення викликає руйнування опасистих клітин шляхом прямого механічного впливу; фізичне та психоемоційне навантаження – внаслідок механізмів метаболізму ацетилхоліну або аутоантитіл до власного поту [6,7].

По-третє, чіткий позитивний результат тесту з власною сироваткою свідчить про імовірний вплив аутоантитіл на процес дегрануляції мастоцитів.

Отже, в пацієнта підтверджено комбінований механізм стимуляції опасистих клітин, унаслідок чого виникають уртикарії та ангіонабряк.

На питання про те, чи ці прояви потенційно загрожують життю в нашого пацієнта, відповідь позитивна. Це

стосується впливу фізичного навантаження на розвиток К/АН. Незважаючи на швидкий зворотний розвиток симптомів у пацієнта, ця реакція – прояв анафілаксії, індукованої фізичним навантаженням (exercise-induced anaphylaxis), і її треба розглядати саме в цьому контексті.

Згідно з рекомендаціями World Allergy Organization Anaphylaxis Guidance (2020) [8], анафілаксія має високу ймовірність, коли в пацієнта виявляють один із критеріїв:

1) гострий початок захворювання (від хвилин до кількох годин) з одночасним ураженням шкіри, слизових оболонок (наприклад, плями, уртикарії, свербіж або флашинг, набряк губ, язика, язичка тощо), а також респіраторні прояви (задишка, візінг або бронхоспазм, стридор, знижене PEF, гіпоксемія) або артеріальний тиск, асоційовані симптоми з боку органа-мішені (гіпотонія, колапс, втрата свідомості), або тяжкі гастроінтестинальні прояви (сильний спазматичний абдомінальний біль, повторна блювота) особливо після експозиції нехарчових алергенів;

2) гострий початок гіпотензії, бронхоспазму або залучення гортані після впливу відомого чи імовірного алергену для конкретного пацієнта (впродовж хвилин або кількох годин) навіть без типових морфологічних елементів на шкірі.

Хлопчик Ю. Д. 2013 р. н. має перший критерій встановлення діагнозу анафілаксії, оскільки протягом 20 хвилин після початку фізичного навантаження з'явилися уртикарії та ангіонабряк повік, а також були анамнестичні дані про додаткові респіраторні симптоми (утруднене дихання). Фізичне навантаження визначають як ко-фактор розвитку анафілаксії в сенсibiliзованих до інших алергенів пацієнтів. Наш хворий мав високу сенсibiliзацію до алергенів kota, помірну – до сироваткового бета-глобуліну молока, баранини, але анамнестично клінічної реалізації цієї гіперчутливості не було. Однак у пацієнта діагностували помірну закладеність носа, що не пов'язана з респіраторними інфекціями, і це може бути проявом алергії до котячого алергену. Цей аспект патогенезу потребує уточнення з часом за результатами динамічного спостереження за дитиною.

Отже, встановили клінічний діагноз: анафілаксія, індукована фізичним навантаженням; хронічна спонтанна (аутоімунна) та індукована (холінергічна, дермографічна) кропив'янка; рецидивний гістамінергічний ангіонабряк. Алергічний персистуючий риніт?

Відповідь на третє клінічне питання про те, чи потребує пацієнт довгострокового профілактичного лікування в нашому випадку неоднозначна, залежить від результатів катamnестичного спостереження. Індивідуальний план профілактики загострень необхідно складати, враховуючи усі компоненти захворювання.

Зважаючи на те, що епізоди К/АН зумовлені фізичним навантаженням, пацієнту рекомендовано утримуватися від надмірних фізичних вправ. Реакція на фізичне навантаження у нашого пацієнта дозозалежна, тому за перших ознак потовиділення дитина має припинити вправу. Професійний спорт цьому хлопцеві протипоказаний, заняття фізичною культурою у школі – без виконання нормативів.

Хлопець повинен мати в домашній аптечці Епіпен юніор, оскільки всі пацієнти, за рекомендаціями World Allergy Organization Anaphylaxis Guidance (2020), повинні бути забезпечені ліками для невідкладної допомоги.

Враховуючи, що К/АН є не тільки індукованими, але й мають аутоімунний генез, тобто клінічні прояви можуть виникнути спонтанно, за рекомендаціями EAACI/GA²LEN/EDF/UNEV 2017 (останній перегляд), дитина потребує тривалого лікування неседативними антигістамінними засобами в одинарному дозуванні [1,9]. Призначили левоцетиризин у дозі 5 мг на добу.

Виходячи з наявності в пацієнта сенсibiliзації до деяких алергенів, передусім до алергену kota, треба розглянути питання щодо можливості призначення алерген-специфічної імунотерапії, оскільки ця сенсibiliзація може бути первинною ланкою патогенезу клінічних проявів. Але нині не маємо достатньо тривалого періоду спостереження і не впевнені у клінічному значенні IgE-гіперчутливості. Тому це питання потребує оцінювання катamnезу та залучення батьків у процес спостереження саме за реакцією дитини на контакти з котом.

Через позитивний тест з аутологічною сироваткою рекомендовано періодичний клініко-лабораторний скринінг на предмет аутоімунної патології, оскільки у фаховій літературі є відомості щодо можливого розвитку з часом аутоімунного захворювання у таких пацієнтів [2].

Висновки

1. Особливість описаного клінічного випадку – складний змішаний (IgE- та неIgE-залежний) патогенез розвитку кропив'янки та ангіонабряку.

2. Показано, що комплексна діагностика та аналіз її результатів – необхідна складова на шляху розуміння механізмів загострень у таких пацієнтів, її треба здійснювати у спеціалізованих центрах за участі тренуваного медперсоналу.

3. Не завжди тригерний фактор, який лежить на поверхні (в цьому випадку – фізичне навантаження), є єдиним у загостренні захворювання, часто визначають поєднаний вплив різних провокаторів, а їхня синергічна дія може бути критичною.

Подяка

Ми вдячні лікарям та інструкторам відділення реабілітації КНП «Міська дитяча лікарня № 5» ЗМР за допомогу у здійсненні тесту з фізичним навантаженням, професору Т. Є. Шумній – за проведення ультразвукової діагностики, медичним сестрам відділення денного стаціонара соматичного профілю поліклінічного відділення № 1 – за допомогу під час тесту з аутологічною сироваткою.

Конфлікт інтересів: відсутній.

Conflicts of interest: authors have no conflict of interest to declare.

Надійшла до редакції / Received: 24.11.2021

Після доопрацювання / Revised: 08.12.2021

Прийнято до друку / Accepted: 10.12.2021

Відомості про авторів:

Ярцева Д. О., канд. мед. наук, асистент каф. факультетської педіатрії, Запорізький державний медичний університет; лікар-педіатр відділення денного стаціонара соматичного профілю поліклінічного відділення № 1, КНП «Міська дитяча лікарня № 5» Запорізької міської ради, Україна.

ORCID ID: [0000-0002-8185-466X](https://orcid.org/0000-0002-8185-466X)

Недельська С. М., д-р мед. наук, професор, зав. каф. факультетської педіатрії, Запорізький державний медичний університет; лікар-алерголог дитячого відділення денного стаціонара соматичного профілю поліклінічного відділення № 1, КНП «Міська дитяча лікарня № 5» Запорізької міської ради, Україна.

ORCID ID: [0000-0002-4366-3723](https://orcid.org/0000-0002-4366-3723)

Information about authors:

Yartseva D. O., MD, PhD, Assistant of the Department of Faculty Pediatrics, Zaporizhzhia State Medical University, Ukraine.

Nedelska S. M., MD, PhD, DSc, Professor, Head of the Department of Faculty Pediatrics, Zaporizhzhia State Medical University, Ukraine.

Список літератури

- [1] Рекомендації EAACI/GA²LEN/EDF/WAO щодо визначення, класифікації, діагностики та лікування кропив'янки. Перегляд та редакція 2017 р. / T. Zuberbier та ін. *Клінічна імунологія. Алергологія. Інфектологія*. 2018. № 3. С. 39-50. URL : <https://kiai.com.ua/ua/archive/2018/3%28108%29/pages-39-50/rekomendaciyi-eaaci-ga-len-edf-wao-shchodo-viznachennya-klasifikaciyi-diagnostiki-ta-likuvannya-kropiv-yanki>
- [2] Bracken S. J., Abraham S., MacLeod A. S. Autoimmune Theories of Chronic Spontaneous Urticaria. *Frontiers in Immunology*. 2019. Vol. 10. P. 627. <https://doi.org/10.3389/fimmu.2019.00627>
- [3] Predictors of treatment response in chronic spontaneous urticaria / J. S. Fok, P. Kolkhir, M. K. Church, M. Maurer. *Allergy*. 2021. Vol. 76. Issue 10. P. 2965-2981. <https://doi.org/10.1111/all.14757>
- [4] The definition, diagnostic testing, and management of chronic inducible urticarias – The EAACI/GA²LEN/EDF/UNEV consensus recommendations 2016 update and revision / M. Magerl et al. *Allergy*. 2016. Vol. 71. Issue 6. P. 780-802. <https://doi.org/10.1111/all.12884>
- [5] Керівництво Британського товариства алергології та клінічної імунології (BSACI) з лікування хронічної кропив'янки та ангіоневротичного набряку / R. J. Powell та ін. *Клінічна імунологія. Алергологія. Інфектологія. Спецвипуск*. 2016. № 1. С. 50-62. URL : <https://kiai.com.ua/ua/archive/2016/2/pages-50-62/kerivnictvo-britanskogo-tovaristva-alergologiyi-ta-klinichnoyi-immunologiyi-bsaci-z-likuvannya-hronichnoyi-kropiv-yanki-ta-angionevrotichnogo-nabryaku>
- [6] Bito T., Sawada Y., Tokura Y. Pathogenesis of Cholinergic Urticaria in Relation to Sweating. *Allergology International*. 2012. Vol. 61. Issue 4. P. 539-544. <https://doi.org/10.2332/allergolint.12-RAI-0485>
- [7] Development of a standardized pulse-controlled ergometry test for diagnosing and investigating cholinergic urticaria / S. Altrichter et al. *Journal of Dermatological Science*. 2014. Vol. 75. Issue 2. P. 88-93. <https://doi.org/10.1016/j.jdermsci.2014.04.007>
- [8] World Allergy Organization Anaphylaxis Guidance 2020 / V. Cardona et al. *World Allergy Organization Journal*. 2020. Vol. 13. Issue 10. P. 100472. <https://doi.org/10.1016/j.waojou.2020.100472>
- [9] Management of Pediatric Chronic Spontaneous Urticaria: A Review of Current Evidence and Guidelines / J. Chang et al. *Journal of Asthma and Allergy*. 2021. Vol. 14. P. 187-199. <https://doi.org/10.2147/JAA.S249765>

References

- [1] Zuberbier, T., Aberer, W., Asero, R., Abdul Latif, A. H., Baker, D., Ballmer-Weber, B., Bernstein, J. A., Bindslev-Jensen, C., Brzoza, Z., Buense Bedrikow, R., Canonica, G. W., Church, M. K., Craig, T., Danilicheva, I. V., Dressler, C., Ensina, L. F., Giménez-Arnau, A., Godse, K., Gongalo, M., Grattan, C., ... Maurer, M. (2018). Rekomendatsii EAACI/GA²LEN/EDF/WAO shchodo vyznachennya, klasyfikatsiyi, diahnostyky ta likuvannya kropiv'yanky. Perekhlyad ta redaktsiia 2017 r. [The EAACI/GA²LEN/EDF/WAO Guideline for the Definition, Classification, Diagnosis and Management of Urticaria. The 2017 Revision and Update]. *Klinichna imunologiya. Alerholohiya. Infektolohiya*, (3), 39-50. <https://kiai.com.ua/ua/archive/2018/3%28108%29/pages-39-50/rekomendaciyi-eaaci-ga-len-edf-wao-shchodo-viznachennya-klasifikaciyi-diagnostiki-ta-likuvannya-kropiv-yanki> [in Ukrainian].
- [2] Bracken, S. J., Abraham, S., & MacLeod, A. S. (2019). Autoimmune Theories of Chronic Spontaneous Urticaria. *Frontiers in Immunology*, 10, Article 627. <https://doi.org/10.3389/fimmu.2019.00627>
- [3] Fok, J. S., Kolkhir, P., Church, M. K., & Maurer, M. (2021). Predictors of treatment response in chronic spontaneous urticaria. *Allergy*, 76(10), 2965-2981. <https://doi.org/10.1111/all.14757>
- [4] Magerl, M., Altrichter, S., Borzova, E., Giménez-Arnau, A., Gratton, C. E., Lawlor, F., Mathelier-Fusade, P., Meshkova, R. Y., Zuberbier, T., Metz, M., & Maurer, M. (2016). The definition, diagnostic testing, and management of chronic inducible urticarias – The EAACI/GA²LEN/

- EDF/UNEV consensus recommendations 2016 update and revision. *Allergy*, 71(6), 780-802. <https://doi.org/10.1111/all.12884>
- [5] Powell, R. J., Leech, S. C., Till, S., Huber, P. A. J., Nasser, S. M., & Clark, A. T. (2016). Kerivnytstvo Brytanskoho tovarystva alerholohii ta klinichnoi imunolohii (BSACI) z likuvannya khronichnoi kropyvianky ta anhionevrotychnoho nabriaku [British Society for Allergy and Immunology (BSACI) guideline for the management of chronic urticaria and angioedema]. *Klinichna imunolohii. Alerholohii. Infektolohii. Spetsvypusk*, (1), 50-62. <https://kiai.com.ua/ua/archive/2016/2/pages-50-62/kerivnictvo-britanskogo-tovarystva-aler-gologiyi-ta-klinichnoyi-immunologiyi-bsaci-z-likuvannya-hronichnoyi-kro-piv-yanki-ta-angionevrotichnogo-nabryaku> [in Ukrainian].
- [6] Bito, T., Sawada, Y., & Tokura, Y. (2012). Pathogenesis of Cholinergic Urticaria in Relation to Sweating. *Allergology International*, 61(4), 539-544. <https://doi.org/10.2332/allergoint.12-RAI-0485>
- [7] Altrichter, S., Salow, J., Ardelean, E., Church, M. K., Werner, A., & Maurer, M. (2014). Development of a standardized pulse-controlled ergometry test for diagnosing and investigating cholinergic urticaria. *Journal of Dermatological Science*, 75(2), 88-93. <https://doi.org/10.1016/j.jdermsci.2014.04.007>
- [8] Cardona, V., Ansotegui, I. J., Ebisawa, M., El-Gamal, Y., Fernandez Rivas, M., Fineman, S., Geller, M., Gonzalez-Estrada, A., Greenberger, P. A., Sanchez Borges, M., Senna, G., Sheikh, A., Tanno, L. K., Thong, B. Y., Turner, P. J., & Worm, M. (2020). World Allergy Organization Anaphylaxis Guidance 2020. *World Allergy Organization Journal*, 13(10), Article 100472. <https://doi.org/10.1016/j.waojou.2020.100472>
- [9] Chang, J., Cattelan, L., Ben-Shoshan, M., Le, M., & Netchiporouk, E. (2021). Management of Pediatric Chronic Spontaneous Urticaria: A Review of Current Evidence and Guidelines. *Journal of Asthma and Allergy*, 14, 187-199. <https://doi.org/10.2147/JAA.S249765>