

Трансплантація частини печінки від живого родинного донора при нерезектабельному метастатичному колоректальному раку печінки (клінічне спостереження)

О. Г. Котенко ^{ID A,E,F}, І. О. Котенко ^{ID *B,C,D}, М. С. Григорян ^{ID E}, А. А. Мініч ^{ID E},
А. О. Матвієнків ^{ID B}, О. С. Михайлюк ^{ID B}

Медичний центр «Універсальна клініка «Оберіг», м. Київ, Україна

A – концепція та дизайн дослідження; B – збір даних; C – аналіз та інтерпретація даних; D – написання статті; E – редагування статті;
F – остаточне затвердження статті

Ключові слова:
трансплантація печінки, рак сигмовидної кишки, рак печінки.

Запорізький медичний журнал.
2023. Т. 25, № 2(137).
С. 172-177

*E-mail:
i.kotenko@oberig.ua

Мета роботи – вивчити результат виконання трансплантації печінки від живого родинного донора під час лікування нерезектабельного метастатичного колоректального раку печінки.

Клінічний випадок. Жінка 1989 року народження звернулася до Медичного центру «Універсальна клініка «Оберіг» із діагнозом рак сигмовидної кишки рТ4N2M1 стадія IV із синхронними метастазами в печінку після сигмоїдектомії та ад'ювантної поліхіміотерапії. Пацієнтці здійснили оперативне втручання в обсязі правобічної гемігепатектомії з тотальною каудальною лобектомією, енуклеорезекції метастазів із лівої частки печінки, холецистектомії, розширеної лімфаденектомії; надалі призначили системну протипухлинну терапію. Через 6 місяців за даними лабораторних та інструментальних досліджень виявили прогресування захворювання – з'явилися нові метастази в лівій частці печінки. Після ретельного обстеження ухвалили рішення про лікування пацієнтки методом трансплантації частини печінки від живого родинного донора. Ортоотопічну трансплантацію лівої частки печінки від живого родинного донора пацієнтці виконали 16.02.2021. Хвора виписана на 31 післяопераційну добу в задовільному стані. За даними контрольного МРТ, після виписки не виявили ознаки прогресування захворювання. В післятрансплантаційному періоді в пацієнтки виник гострий стероїд-резистентний криз відторгнення трансплантату, що потребував призначення антитромбоцитарного імуноглобуліну. Через 3 місяці після виписки в пацієнтки діагностували високу стриктуру біліо-біліарного анастомозу, виконали резекцію сегмента 4с печінки, резекцію гепатикохоледоха, бігепатикоєюностомію на відключеній за Ру петлі тонкої кишки. У післятрансплантаційному періоді не виявили ознаки прогресування захворювання, спеціальне протипухлинне лікування не призначали.

Висновок. Трансплантація печінки – ефективний і радикальний метод лікування пацієнтів із нерезектабельними метастазами колоректального раку в печінку.

Key words:
liver transplantation, sigmoidal cancer, liver cancer.

Zaporozhye medical journal
2023; 25 (2), 172-177

Living-related partial liver transplantation in unresectable liver metastatic colorectal cancer (a case report)

О. Н. Котенко, І. О. Котенко, М. С. Грыгорян, А. А. Минич, А. О. Матвиенков, О. С. Михайлюк

Aim. The purpose of the article is to study the outcome of using living-related partial liver transplantation in the treatment of unresectable liver metastatic colorectal cancer.

Case report. A woman, born in 1989, applied to the Medical Center Universal Clinic "Oberig" with a diagnosis of stage IV sigmoid colon cancer pT4N2M1 with synchronous liver metastases after sigmoidectomy and adjuvant chemotherapy. The patient underwent surgical intervention to the extent of right-sided hemihepatectomy with total caudate lobectomy, enucleation of metastases from the left liver lobe, cholecystectomy, extended lymphadenectomy, followed by systemic antitumor therapy. Six months later, according to laboratory and instrumental examinations, the progression of the disease was revealed in the form of new metastases development in the left liver lobe. After a thorough examination, a decision was made to treat the patient by living-related partial liver transplantation. On February 16, 2021, the patient underwent orthotopic transplantation of the left liver lobe from a living-related donor. The patient was discharged on the 31st postoperative day in a satisfactory condition. According to a control MRI after discharge, no signs of disease progression were detected. In the post-transplantation period, the patient developed an acute steroid-resistant rejection requiring antiplatelet immunoglobulin prescription. Three months after discharge, the patient was diagnosed with a high stricture of the bilio-biliary anastomosis, so resections of liver segment IV, hepaticocholedochus, and bihepaticojejunostomy on a defunctionalized Roux loop of the small intestine were performed. In the post-transplantation period, no signs of disease progression were detected, and no special antitumor treatment was used.

Conclusions. Liver transplantation is an effective and radical method of treatment for patients with unresectable liver metastatic colorectal cancer.

Колоректальний рак – один із найпоширеніших видів раку в світі. Найчастішими органами-мішенями для метастазів колоректального раку є печінка та легені: синхронне та метакронне метастазування в печінку виявляють у 65 % і 34 % випадків відповідно [1], в легені – 2,8 % і 10,2 % випадків відповідно [15]. Сучасні

можливості резекційної хірургії печінки доволі ефективні, однак частота рецидивів залишається високою, а загальна 5-річна виживаність коливається від 30 % до 58 % [6,7]. Згідно з даними Національної комплексної онкологічної мережі, майже 80 % пацієнтів з IV стадією захворювання мають нерезектабельні форми метаста-

тичного колоректального раку печінки та несприятливий прогноз для виживання [13].

Трансплантація печінки – перспективний метод лікування первинних [2–4] і вторинних злоякісних новоутворень печінки [5,6,8], включаючи нерезектабельні форми метастатичного колоректального раку печінки. Завдяки їй з'являється можливість досягти критерій онкологічної ефективності R0, якщо діагностовано ізольоване нерезектабельне ураження печінки.

Ще донедавна метастази колоректального раку в печінку вважали абсолютним протипоказанням до лікування методом трансплантації печінки. Через нестачу органів і нижчі показники виживаності, ніж у пацієнтів, яким здійснили трансплантацію печінки з приводу цирозу печінки або гепатоцелюлярної карциноми, за міланськими критеріями, вважали, що здійснювати трансплантацію печінки пацієнтам із метастазами колоректального раку не етично.

Трансплантація печінки суттєво розширює можливість хірургії печінки у випадках, коли пухлина є нерезектабельною. У Норвегії в 2010 році здійснили дослідження з оцінюванням результатів трансплантації печінки в пацієнтів із нерезектабельними метастазами колоректального раку в печінку [9]. У 2013 році опубліковано остаточні результати: 1-річна виживаність становила 90 %, 5-річна загальна виживаність – 60 %. Це дослідження стало поштовхом для подальшого оцінювання ролі трансплантації в лікуванні метастатичного колоректального раку печінки.

Нині в світі все більше впроваджують технологію трансплантації печінки, що є інструментом для досягнення вищого рівня виживаності в пацієнтів із нерезектабельними формами онкопроцесу цього виду. Таку технологію активно впроваджує в діяльність і відділення хірургії печінки, підшлункової залози та трансплантації МЦ Універсальна клініка «Оберіг».

Мета роботи

Вивчити результат виконання трансплантації печінки від живого родинного донора під час лікування нерезектабельного метастатичного колоректального раку печінки.

Клінічне спостереження

Пацієнтка Б. (1989 року народження) звернулася до відділення хірургії печінки, підшлункової залози та трансплантації МЦ Універсальна клініка «Оберіг» у червні 2020 року.

Анамнез хвороби. У квітні 2020 року в пацієнтки клініки виявлено пухлину сигмовидної кишки з синхронними білобарними метастазами в печінку. Сигмоїдектомію виконали 10.04.2020 р. За висновком патогістологічного дослідження від 10.04.2020 р., діагностована аденокарцинома товстої кишки з проростанням у жирову клітковину, в 3 із 14 лімфовузлах виявили ознаки метастатичного росту.

У післяопераційному періоді пацієнтка отримала 3 курси системного лікування за схемою FOLFIRINOX + бевацизумаб. На МРТ від 23.06.2020 р. візуалізовано множинні вторинні метастатичні вогнища в сегментах VII, VIII, VI, V правої частки печінки та Sg I, IVa, III лівої частки печінки (рис. 1).

Правобічну гемігепатектомію з тотальною каудальною лобектомією, енуклеорезекцією метастазів із лівої частки печінки, холецистектомію, зовнішнє дренажування холедоха за Холстедом, розширену лімфаденектомію, мікроєюностомію виконали 14.07.2020 р.

Патогістологічне дослідження від 27.07.2020 р. – метастатичне ураження печінки помірно диференційованою аденокарциномою товстокишкового типу рМ1(HEP), ступінь регресії за Dworak1/4 – слабо виражені ознаки регресії.

За результатами імуногістохімічного дослідження від 28.07.2020 р., у пухлині не виявлено мутації генів K-RAS і N-RAS, не визначили мутації V600E у гені BRAF. Рівень раковомембронального антигену до та після оперативного втручання становив 51,55 ng/ml і 2,93 ng/ml відповідно.

У період серпень – грудень 2020 року пацієнтка продовжувала системне лікування за попередньою схемою. Під час контрольного КТ-дослідження від 07.12.2020 р. визначили появу нових вогнищ у лівій частці печінки. Тому до попередньої схеми системної терапії додано типірацил, трифлуридин.

На МРТ від 18.01.2021 р. констатовано прогресування захворювання, зокрема збільшення попередніх вогнищ і наявність нових (загалом – 15 одиниць) (рис. 2). Враховуючи локалізацію метастазів у всіх сегментах лівої частки печінки, неможливість радикальної резекції, відсутність позапечінкової локалізації метастазів і місцевого рецидиву пухлини, її низьку метаболічну активність, стан пацієнтки за шкалою ECOG 0-1, консиліум ухвалив рішення про можливість виконання ортотопічної трансплантації частини печінки від живого родинного донора.

Клінічний діагноз. Аденокарцинома сигмовидної кишки рT4N2M1 (hep) G2, рецидивні метастази печінки з білобарним мультифокальним ураженням, стадія IV, клінічна група 2, стан після комбінованого лікування.

Донором став сумісний за групою крові 40-річний чоловік пацієнтки. Особливість артеріальної анатомії донора – відходження лівої власної печінкової артерії окремо від черевного стовбура.

За даними КТ-волюметрії печінки донора, graft-to-recipient body weight ratio правої частки печінки становив 1,4, лівої – 0,6. З боку інших органів і систем, за даними лабораторних та інструментальних досліджень, патології не виявили. Відтак ухвалили рішення про оптимальний обсяг оперативного втручання для донора – донорська лівобічна гемігепатектомія, холецистектомія.

Ортотопічну трансплантацію лівої частки печінки від живого родинного донора з формуванням біліарного анастомозу за типом «проток у проток» пацієнтці виконали 16.02.2021 р. (рис. 3). Макропрепарат печінки реципієнта після гепатектомії наведено на рис. 5.

У ранньому післяопераційному періоді тривалість респіраторної підтримки після трансплантації становила 3 години. У хворої не зафіксовано ознаки ранньої дисфункції трансплантату, будь-якої органної дисфункції, судинних і біліарних ускладнень.

На 7 післяопераційну добу діагностовано гострий криз відторгнення трансплантату, призначили стероїдну терапію метилпреднізолоном болюсно 1000 мг упродовж 5 днів. Через незадовільну відповідь на гормональну терапію діагностовано стероїд-резистентний криз від-

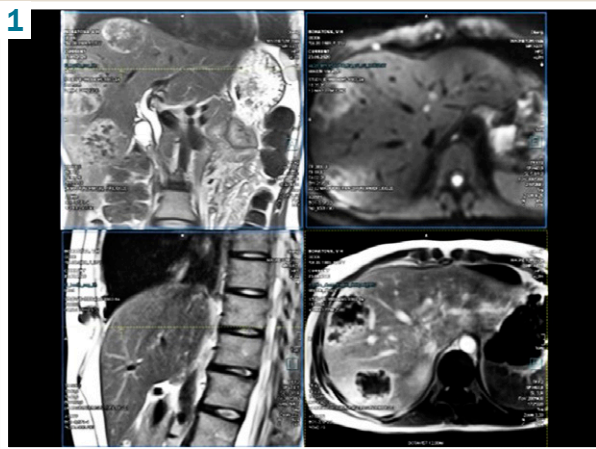
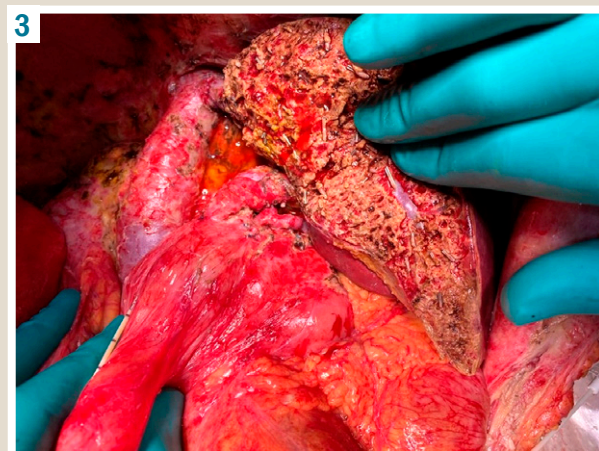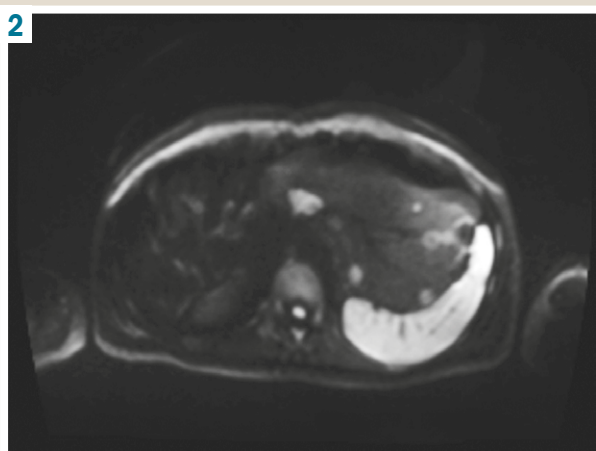


Рис. 1. Метастатичні вогнища в сегментах VII, VIII, VI, V правої частки печінки та Sg I, IVa, III лівої частки печінки.

Рис. 2. Мультифокальні метастази в печінку.

Рис. 3. Трансплантат лівої частки печінки.



торгнення трансплантату, тому на 13 післяопераційну добу пацієнтці призначили антитромбоцитарний імуноглобулін у дозі 2 мг/кг протягом 8 днів. Після завершення курсу антитромбоцитарного імуноглобуліну рівень трансаміназ і білірубину крові значно знизився, клінічно стан пацієнтки покращився. Динаміку біохімічних показників крові наведено на *рис. 4*.

Пацієнтка в задовільному стані виписана на 31 добу. Холангіостома закрита на 35 післяопераційну добу.

На 40 добу після трансплантації видалено холангіостому. Рівень раковомембронального антигену до трансплантації становив 47,76 ng/ml, після (станом на 05.05.2021 р.) – 2,13 ng/ml.

Імуносупресивна терапія. Призначили потрійну схему імуносупресорної терапії – індукція імуносупресії: преднізолон інтраопераційно – 10 мг/кг маси реципієнта, 1–3 післяопераційні дні – 1 мг/кг, 4–6 післяопераційні дні – 0,5 мг/кг, після 7 дня – 0,3 мг/кг маси тіла внутрішньовенно з наступним переходом на пероральну форму на 8 день. У 1 післяопераційний день ініційовано терапію інгібіторами кальціневрину – такролімус із цільовою концентрацією 8–10 нг/мл і мікофенолат натрію в дозі 720 мг на добу.

Віддалений післятрансплантаційний період. Контрольну комп'ютерну томографію органів грудної, черевної порожнини та малого таза виконали 05.05.2022 р. За її результатами, дані про вторинне ураження, лімфаденопатію чи локальний рецидив у досліджених

ділянках не виявлено, трансплантат та анастомози задовільного характеру.

Пацієнтка повторно госпіталізована з жовтяницею, гіпербілірубінемією (загальний білірубін крові становив 177 μmol/L, прямий – 131 μmol/L), гіпертрансаміназемією (АЛТ – 605 Од/л, АСТ – 341 Од/л) 15.06.2021 р. Під час МРТ-холангіографії виявили високу стриктуру біліо-біліарного анастомозу (*рис. 6*), здійснили спробу ендобіліарне стентування. Через технічні труднощі ендобіліарне стентування виявилось неможливим, тому ухвалили рішення про оперативне лікування.

Діагноз. Аденокарцинома сигмовидної кишки рТ4N2M1 (hep) G2, рецидивні метастази печінки з білобарним мультифокальним ураженням, стадія IV, клінічна група 2, стан після комбінованого лікування, стан після ортотопічної трансплантації лівої частки печінки від живого родинного донора, рубцева стриктура гепатикохоледоха, механічна жовтяниця, холестатичний холангіо гепатит.

Під час оперативного втручання 17.06.2021 р. виявлено гепатикохоледох із рубцевими змінами, що виділений на всій довжині, пересічений, але відтік жовчі не спостерігали. Шляхом резекції сегмента 4с печінки виділили конфлюєнс жовчних протоків сегментів 2, 3 трансплантату печінки. Надалі виконали резекцію гепатикохоледоха, бігепатикосюностомію на виключеній за Ру петлі тонкої кишки на зовнішніх стентах. Післяопераційний період минув без ускладнень, дебіт жовчі за холангіостомами становив майже 1000 мл на добу.

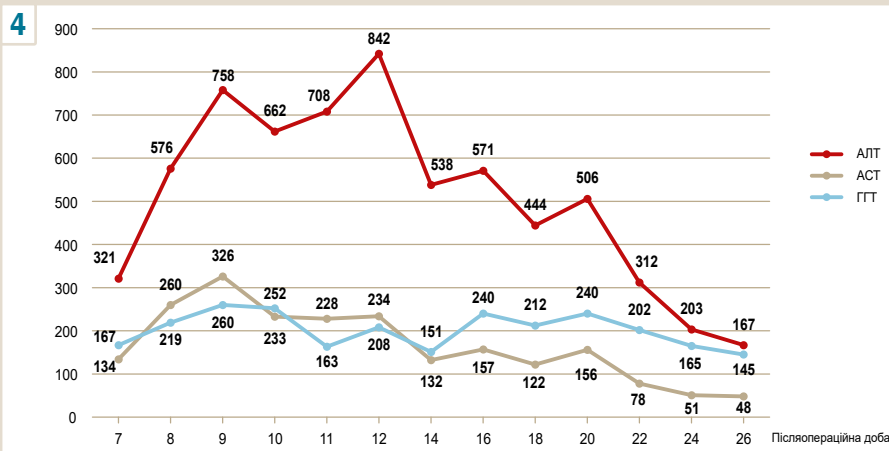
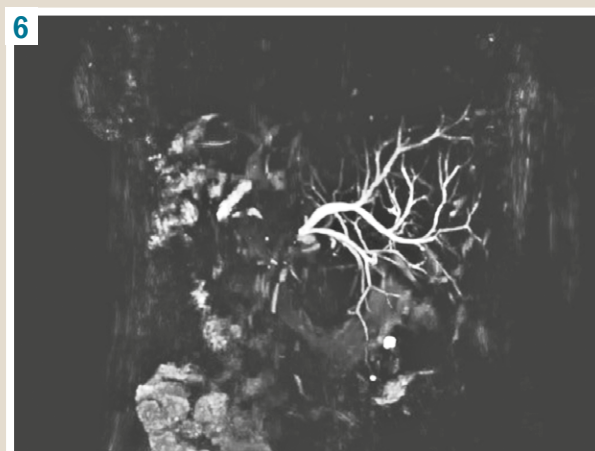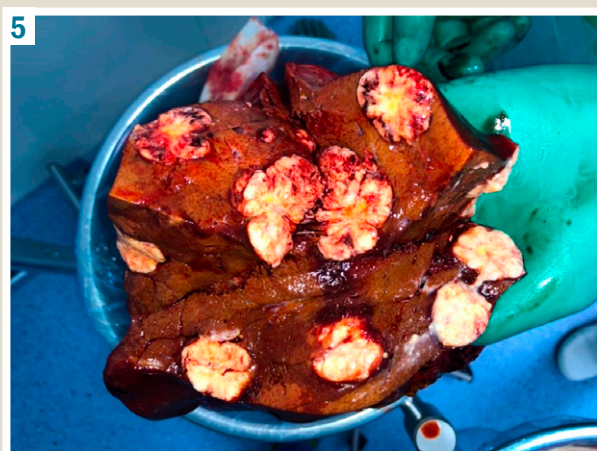


Рис. 4. Динаміка біохімічних показників крові під час терапії гострого кризу відторгнення трансплантату.

Рис. 5. Макропрепарат печінки після гепатектомії.

Рис. 6. МРТ-холангіографія – стриктура біліо-біліарного анастомозу.



На 15 добу після оперативного втручання пацієнтка виписана зі стаціонара з клінічним і лабораторним покращенням. Холангіостоми видалені через 2,5 місяця після останнього оперативного втручання. Надалі на планових обстеженнях ознаки рецидиву хвороби не виявили. У післятрансплантаційному періоді спеціальне протипухлинне лікування не призначали.

Обговорення

Трансплантація печінки з приводу колоректальних метастазів – метод лікування, що застосовують рідко; в Україні рутинно не застосовують як метод лікування ізольованих неоперабельних колоректальних метастазів у печінку.

У цій статті описано клінічний випадок виконання трансплантації лівої частки печінки від живого родинного донора пацієнтці з метастазами колоректального раку в печінку, в якій не досягнуто ремісії шляхом лікування після резекції первинної пухлини, ад'ювантної поліхімієтерапії та резекції печінки. Критерії вибору пацієнтки для трансплантації печінки передбачали відсутність позапечінкового метастазування за даними МРТ-дифузії всього тіла 3 Тесла та ПЕТ-КТ, рівень РЕА менше ніж 80 ng/ml, 3 курси системного лікування до трансплантації, відсутність мутації V600E в гені BRAF.

Отже, трансплантація печінки – доцільний метод під час лікування для пацієнтки, яка звернулася в

клініку. Після трансплантації печінки визначили стабільну ремісію впродовж 1,5 року. Рішення про виконання трансплантації печінки ухвалили, ґрунтуючись на віці хворої, функціональному стані органів і систем організму, ізольованому ураженні печінки, внаслідок відсутності альтернативного методу лікування та можливості родинного донорства, що значно скорочувало тривалість очікування на донорський орган порівняно з трипною трансплантацією. Розвиток рубцевої стриктури конфлюенсу внутрішньопечінкових жовчних протоків трансплантату печінки пов'язуємо з виникненням у післяопераційному періоді стероїд-резистентного кризу відторгнення трансплантату [14].

Зазначимо, що, за даними проспективного дослідження науковців із Норвегії, у пацієнтів, яким здійснили трансплантацію печінки, встановлено 5-річну виживаність на рівні 60 % без рецидивів захворювання [9,10]. Виявили, що показники виживаності цих пацієнтів близькі до параметрів хворих, яким виконали трансплантацію з приводу інших захворювань, що потребують здійснення таких втручань, як-от гепатоцелюлярна карцинома та цироз. Ці дані підтверджено в пацієнтах із рецидивами пухлини поза трансплантованим органом. У хворих після трансплантації печінки, у яких надалі виявляли прогресування захворювання поза трансплантатом, прогноз виживаності кращий, ніж у пацієнтів із прогресуванням захворювання після резекції печінки [11]. Хірургічні втручання при цих ураженнях мають інтраопераційну

смертність, наближену до нульових показників, і низьку післяопераційну смертність [11].

Здійснили також порівняльне дослідження, де оцінювали використання хімієтерапії як єдиного способу лікування порівняно з неoad'ювантною хімієтерапією з наступною трансплантацією печінки в пацієнтів із неоперабельним захворюванням. Результати дослідження показали 5-річну виживаність на рівні 9 % і 56 % відповідно [12].

Зазначимо, що, враховуючи недостатню вибірку пацієнтів у цих дослідженнях порівняно зі світовим досвідом видалених метастазів у печінці, необхідні наступні дослідження для визначення того, чи може метастатичний колоректальний рак печінки бути абсолютним показанням до трансплантації печінки.

Висновки

Трансплантація печінки – ефективний і радикальний метод лікування пацієнтів із нерезектабельними метастазами колоректального раку в печінку.

Конфлікт інтересів: відсутній.

Conflicts of interest: authors have no conflict of interest to declare.

Надійшла до редакції / Received: 30.01.2023

Після доопрацювання / Revised: 07.02.2023

Прийнято до друку / Accepted: 22.02.2023

Відомості про авторів:

Котенко О. Г., д-р мед. наук, професор, зав. відділення хірургії печінки, підшлункової залози та трансплантації, Медичний центр «Універсальна клініка «Оберіг», м. Київ, Україна.

ORCID ID: [0000-0001-8264-7374](https://orcid.org/0000-0001-8264-7374)

Котенко І. О., лікар-інтерн відділення хірургії печінки, підшлункової залози та трансплантації, Медичний центр «Універсальна клініка «Оберіг», м. Київ, Україна.

ORCID ID: [0000-0002-9917-1314](https://orcid.org/0000-0002-9917-1314)

Григорян М. С., лікар хірург-трансплантолог відділення хірургії печінки, підшлункової залози та трансплантації, Медичний центр «Універсальна клініка «Оберіг», м. Київ, Україна.

ORCID ID: [0000-0002-2579-9440](https://orcid.org/0000-0002-2579-9440)

Мініч А. А., канд. мед. наук, лікар хірург-трансплантолог відділення хірургії печінки, підшлункової залози та трансплантації, Медичний центр «Універсальна клініка «Оберіг», м. Київ, Україна.

ORCID ID: [0000-0002-1003-2095](https://orcid.org/0000-0002-1003-2095)

Матвієнків А. О., лікар-інтерн відділення хірургії печінки, підшлункової залози та трансплантації, Медичний центр «Універсальна клініка «Оберіг», м. Київ, Україна.

ORCID ID: [0000-0003-0414-328X](https://orcid.org/0000-0003-0414-328X)

Михайлюк О. С., лікар хірург-трансплантолог відділення хірургії печінки, підшлункової залози та трансплантації, Медичний центр «Універсальна клініка «Оберіг», м. Київ, Україна.

ORCID ID: [0000-0002-5940-8567](https://orcid.org/0000-0002-5940-8567)

Information about the authors:

Kotenko O. H., MD, PhD, DSc, Professor, Head of the Department of Liver, Pancreas and Transplantation Surgery, Universal Clinic "Oberig", Kyiv, Ukraine.

Kotenko I. O., MD, intern, Department of Liver, Pancreas and Transplantation Surgery, Universal Clinic "Oberig", Kyiv, Ukraine.

Hryhorian M. S., MD, transplant surgeon, Department of Liver, Pancreas and Transplantation Surgery, Universal Clinic "Oberig", Kyiv, Ukraine.

Minich A. A., MD, PhD, transplant surgeon, Department of Liver, Pancreas and Transplantation Surgery, Universal Clinic "Oberig", Kyiv, Ukraine.

Matvienkiv A. O., MD, intern, Department of Liver, Pancreas and Transplantation Surgery, Universal Clinic "Oberig", Kyiv, Ukraine.

Mykhailiuk O. S., MD, transplant surgeon, Department of Liver, Pancreas and Transplantation Surgery, Universal Clinic "Oberig", Kyiv, Ukraine.

Список літератури

- [1] Synchronous and metachronous colorectal liver metastases: impact of primary tumor location on patterns of recurrence and survival after hepatic resection / I. Garajova et al. *Acta bio-medica : Atenei Parmensis*. 2020. Vol. 92, Iss. 1. P. e2021061. <https://doi.org/10.23750/abm.v92i1.11050>
- [2] Masuoka H. C., Rosen C. B. Transplantation for cholangiocarcinoma. *Clinics in liver disease*. 2011. Vol. 15, Iss. 4. P. 699-715. <https://doi.org/10.1016/j.cld.2011.08.004>
- [3] Predicting survival after liver transplantation in patients with hepatocellular carcinoma beyond the Milan criteria: a retrospective, exploratory analysis / V. Mazzaferro et al. *The Lancet. Oncology*. 2009. Vol. 10, Iss. 1. P. 35-43. [https://doi.org/10.1016/S1470-2045\(08\)70284-5](https://doi.org/10.1016/S1470-2045(08)70284-5)
- [4] Liver transplantation for hepatic metastases of neuroendocrine pancreatic tumors: a survival-based analysis / Z. Máthé et al. *Transplantation*. 2011. Vol. 91, Iss. 5. P. 575-582. <https://doi.org/10.1097/TP.0b013e3182081312>
- [5] Hoti E., Adam R. Liver transplantation for primary and metastatic liver cancers. *Transplant international*. 2008. Vol. 21, Iss. 12. P. 1107-1117. <https://doi.org/10.1111/j.1432-2277.2008.00735.x>
- [6] Five-year survival after resection of hepatic metastases from colorectal cancer in patients screened by positron emission tomography with F-18 fluorodeoxyglucose (FDG-PET) / F. G. Fernandez et al. *Annals of surgery*. 2004. Vol. 240, Iss. 3. P. 438-450. <https://doi.org/10.1097/01.sla.0000138076.72547.b1>
- [7] The role of liver resection for colorectal cancer metastases in an era of multimodality treatment: a systematic review / D. Quan et al. *Surgery*. 2012. Vol. 151, Iss. 6. P. 860-870. <https://doi.org/10.1016/j.surg.2011.12.018>
- [8] Primrose J. N. Surgery for colorectal liver metastases. *British journal of cancer*. 2010. Vol. 102, Iss. 9. P. 1313-1318. <https://doi.org/10.1038/sj.bjc.6605659>
- [9] Foss A., Adam R., Dueland S. Liver transplantation for colorectal liver metastases: revisiting the concept. *Transplant international*. 2010. Vol. 23, Iss. 7. P. 679-685. <https://doi.org/10.1111/j.1432-2277.2010.01097.x>
- [10] Liver transplantation for nonresectable liver metastases from colorectal cancer / M. Hagness et al. *Annals of surgery*. 2013. Vol. 257, Iss. 5. P. 800-806. <https://doi.org/10.1097/SLA.0b013e3182823957>
- [11] Managing synchronous liver metastases from colorectal cancer: a multidisciplinary international consensus / R. Adam et al. *Cancer treatment reviews*. 2015. Vol. 41, Iss. 9. P. 729-741. <https://doi.org/10.1016/j.ctrv.2015.06.006>
- [12] Liver transplantation for non-resectable colorectal liver metastases: the International Hepato-Pancreato-Biliary Association consensus guidelines / G. K. Bonney et al. *The lancet. Gastroenterology & hepatology*. 2021. Vol. 6, Iss. 11. P. 933-946. [https://doi.org/10.1016/S2468-1253\(21\)00219-3](https://doi.org/10.1016/S2468-1253(21)00219-3)
- [13] Clinical Practice Guidelines in Oncology (NCCN Guidelines®) for Guidelines for Colon Cancer Version 1, 2022.
- [14] Post-transplant biliary complications: advances in pathophysiology, diagnosis, and treatment / M. Fasullo, M. Patel, L. Khanna, T. Shah. *BMJ open gastroenterology*. 2022. Vol. 9, Iss. 1. P. e000778. <https://doi.org/10.1136/bmjgast-2021-000778>
- [15] Synchronous and metachronous lung metastases in patients with colorectal cancer: A 20-year monocentric experience / H. Nozawa et al. *Experimental and therapeutic medicine*. 2012. Vol. 3, Iss. 3. P. 449-456. <https://doi.org/10.3892/etm.2011.443>

References

- [1] Garajova, I., Balsano, R., Tommasi, C., Dalla Valle, R., Pedrazzi, G., Ravaioli, M., Spallanzani, A., Leonardi, F., Santini, C., Caputo, F., Riefolo, M., Giuffrida, M., & Gelsomino, F. (2020). Synchronous and metachronous colorectal liver metastases: impact of primary tumor location on patterns of recurrence and survival after hepatic resection. *Acta bio-medica : Atenei Parmensis*, 92(1), e2021061. <https://doi.org/10.23750/abm.v92i1.11050>
- [2] Masuoka, H. C., & Rosen, C. B. (2011). Transplantation for cholangiocarcinoma. *Clinics in liver disease*, 15(4), 699-715. <https://doi.org/10.1016/j.cld.2011.08.004>
- [3] Mazzaferro, V., Llovet, J. M., Miceli, R., Bhoori, S., Schiavo, M., Mariani, L., Camerini, T., Roayaie, S., Schwartz, M. E., Grazi, G. L., Adam, R., Neuhaus, P., Salizzoni, M., Bruix, J., Forner, A., De Carlis, L.,

- Cillo, U., Burroughs, A. K., Troisi, R., Rossi, M., ... Metroticket Investigator Study Group (2009). Predicting survival after liver transplantation in patients with hepatocellular carcinoma beyond the Milan criteria: a retrospective, exploratory analysis. *The Lancet. Oncology*, 10(1), 35-43. [https://doi.org/10.1016/S1470-2045\(08\)70284-5](https://doi.org/10.1016/S1470-2045(08)70284-5)
- [4] Máthé, Z., Tagkalos, E., Paul, A., Molmenti, E. P., Kóbori, L., Fouzas, I., Beckebaum, S., & Sotiropoulos, G. C. (2011). Liver transplantation for hepatic metastases of neuroendocrine pancreatic tumors: a survival-based analysis. *Transplantation*, 91(5), 575-582. <https://doi.org/10.1097/TP.0b013e3182081312>
- [5] Hoti, E., & Adam, R. (2008). Liver transplantation for primary and metastatic liver cancers. *Transplant international*, 21(12), 1107-1117. <https://doi.org/10.1111/j.1432-2277.2008.00735.x>
- [6] Fernandez, F. G., Drebin, J. A., Linehan, D. C., Dehdashti, F., Siegel, B. A., & Strasberg, S. M. (2004). Five-year survival after resection of hepatic metastases from colorectal cancer in patients screened by positron emission tomography with F-18 fluorodeoxyglucose (FDG-PET). *Annals of surgery*, 240(3), 438-450. <https://doi.org/10.1097/01.sla.0000138076.72547.b1>
- [7] Quan, D., Gallinger, S., Nhan, C., Auer, R. A., Biagi, J. J., Fletcher, G. G., Law, C. H., Moulton, C. A., Ruo, L., Wei, A. C., McLeod, R. S., & Surgical Oncology Program at Cancer Care Ontario (2012). The role of liver resection for colorectal cancer metastases in an era of multimodality treatment: a systematic review. *Surgery*, 151(6), 860-870. <https://doi.org/10.1016/j.surg.2011.12.018>
- [8] Primrose, J. N. (2010). Surgery for colorectal liver metastases. *British journal of cancer*, 102(9), 1313-1318. <https://doi.org/10.1038/sj.bjc.6605659>
- [9] Foss, A., Adam, R., & Dueland, S. (2010). Liver transplantation for colorectal liver metastases: revisiting the concept. *Transplant international*, 23(7), 679-685. <https://doi.org/10.1111/j.1432-2277.2010.01097.x>
- [10] Hagness, M., Foss, A., Line, P. D., Scholz, T., Jørgensen, P. F., Fosby, B., Boberg, K. M., Mathisen, O., Gladhaug, I. P., Egge, T. S., Solberg, S., Hausken, J., & Dueland, S. (2013). Liver transplantation for nonresectable liver metastases from colorectal cancer. *Annals of surgery*, 257(5), 800-806. <https://doi.org/10.1097/SLA.0b013e3182823957>
- [11] Adam, R., de Gramont, A., Figueras, J., Kokudo, N., Kunstlinger, F., Loyer, E., Poston, G., Rougier, P., Rubbia-Brandt, L., Sobrero, A., Teh, C., Tejpar, S., Van Cutsem, E., Vauthey, J. N., Pahlman, L., & of the EGOSLIM (Expert Group on OncoSurgery management of Liver Metastases) group (2015). Managing synchronous liver metastases from colorectal cancer: a multidisciplinary international consensus. *Cancer treatment reviews*, 41(9), 729-741. <https://doi.org/10.1016/j.ctrv.2015.06.006>
- [12] Bonney, G. K., Chew, C. A., Lodge, P., Hubbard, J., Halazun, K. J., Truneka, P., Muiesan, P., Mirza, D. F., Isaac, J., Laing, R. W., Iyer, S. G., Chee, C. E., Yong, W. P., Muthiah, M. D., Panaro, F., Sanabria, J., Grothey, A., Moodley, K., Chau, I., Chan, A. C. Y., ... Adam, R. (2021). Liver transplantation for non-resectable colorectal liver metastases: the International Hepato-Pancreato-Biliary Association consensus guidelines. *The lancet. Gastroenterology & hepatology*, 6(11), 933-946. [https://doi.org/10.1016/S2468-1253\(21\)00219-3](https://doi.org/10.1016/S2468-1253(21)00219-3)
- [13] NCCN. (2022). Clinical Practice Guidelines in Oncology (NCCN Guidelines®) for Guidelines for Colon Cancer Version 1, 2022.
- [14] Fasullo, M., Patel, M., Khanna, L., & Shah, T. (2022). Post-transplant biliary complications: advances in pathophysiology, diagnosis, and treatment. *BMJ open gastroenterology*, 9(1), e000778. <https://doi.org/10.1136/bmjgast-2021-000778>
- [15] Nozawa, H., Sunami, E., Nakajima, J., Nagawa, H., & Kitayama, J. (2012). Synchronous and metachronous lung metastases in patients with colorectal cancer: A 20-year monocentric experience. *Experimental and therapeutic medicine*, 3(3), 449-456. <https://doi.org/10.3892/etm.2011.443>