

Аналіз вибору методів діагностики та лікування гострої obturaційної товстокишкової непрохідності зляккісного ґенезу у хворих похилого та старечого віку

М. М. Милиця^{id} A,E,F, В. В. Котелевець^{id} B,C,D

Запорізький державний медико-фармацевтичний університет, Україна

A – концепція та дизайн дослідження; B – збір даних; C – аналіз та інтерпретація даних; D – написання статті; E – редагування статті; F – остаточне затвердження статті

Мета роботи – підвищити ефективність хірургічного лікування пацієнтів похилого та старечого віку з гострою obturaційною товстокишковою непрохідністю зляккісного ґенезу за допомогою диференційованого підходу до вибору тактики, що ґрунтується на даних додаткових інструментальних методів обстеження.

Матеріали і методи. Проаналізовано результати хірургічного лікування 122 пацієнтів віком 65–89 років із гострою obturaційною товстокишковою непрохідністю зляккісного ґенезу, які перебували на лікуванні у хірургічному відділенні Комунального некомерційного підприємства «Міська лікарня № 9» Запорізької міської ради у 2022–2024 роках. Пацієнтів обстежено із застосуванням сучасних інструментальних методів діагностики, як-от комп'ютерної томографії з контрастом, колоноскопії, оглядової рентгенографії черевної порожнини й ультразвукового дослідження органів черевної порожнини, здійснили вимірювання внутрішньочеревного тиску.

Результати. Комп'ютерна томографія є оптимальним методом діагностики, оскільки в усіх обстежених цей метод дав змогу точно визначити локалізацію пухлини, ступінь обструкції та наявність ураження лімфатичних вузлів, а також виявити ознаки ішемії кишки (наприклад, потовщення стінки, відсутність контрастування) і потенційні ускладнення (перфорація, абсцес, перитоніт). Колоноскопія дала змогу безпосередньо візуалізувати пухлину, уточнити її топографію та взяти біоптат для підтвердження діагнозу. Вимірювання внутрішньочеревного тиску доповнювало комплекс обстежень, вказуючи на ступінь абдомінальної гіпертензії. Застосування малоінвазивних методів (ендоскопічного стентування та лапароскопії) асоційоване зі сприятливими результатами лікування, оскільки дало змогу ефективно усунути непрохідність, а після стабілізації стану виконати радикальні резекції з первинним анастомозом.

Висновки. Рання комплексна діагностика та диференційований підхід до тактики оперативного втручання підвищують ефективність лікування пацієнтів похилого віку з гострою obturaційною непрохідністю товстої кишки. Використання малоінвазивних технологій, як-от стентування та лапароскопії, дає змогу виконати резекцію з накладанням первинного анастомозу і суттєво зменшити число пацієнтів зі стомами, сприяючи покращенню перебігу післяопераційного періоду та поліпшенню якості життя.

Ключові слова:

obturaційна непрохідність товстої кишки, комп'ютерна томографія, колоноскопія, лапароскопія, похилий вік.

Запорізький медичний журнал.
2026. Т. 28, № 3(156).
С. 245-249

Analysis of diagnostic and treatment approaches to acute malignant colonic obstruction in elderly and senile patients

M. M. Mylytsia, V. V. Kotelevets

Aim. To evaluate the effectiveness of surgical treatment for elderly and senile patients with acute malignant colonic obstruction using a differentiated approach to the choice of tactics based on the data of additional instrumental methods of examination.

Materials and methods. The surgical treatment results of 122 patients aged 65–89 years with acute malignant colonic obstruction treated at the Surgical Department of the Municipal Non-Profit Enterprise “City Hospital No. 9” of the Zaporizhzhia City Council between 2022 and 2024 were analyzed. The diagnostic protocol included contrast-enhanced computed tomography, colonoscopy, plain abdominal radiography, abdominal ultrasonography, and intra-abdominal pressure measurement.

Results. Computed tomography was performed as the gold standard of diagnosis and enabled precise identification of tumor location, degree of obstruction, lymph node involvement, and signs of intestinal ischemia (wall thickening, lack of contrast) as well as potential complications (perforation, abscess, peritonitis) in all patients examined. Colonoscopy confirmed tumor topography and provided histological verification of the diagnosis. Measurement of intra-abdominal pressure complemented the examination complex, correlating with abdominal hypertension severity. The use of minimally invasive methods (endoscopic stenting and laparoscopy) showed favorable treatment results, allowing effective elimination of the obstruction and, after stabilization of the condition, radical resection with primary anastomosis.

Conclusions. Early multimodal diagnosis combined with an individualized surgical approach improves the effectiveness of treatment for older patients with acute malignant colonic obstruction. The use of minimally invasive techniques (stenting and laparoscopy) enables resection with primary anastomosis in a substantial proportion of patients, reduces stoma formation rates, and increases the quality of patients' life.

Keywords:

obstructive colonic obstruction, computed tomography, colonoscopy, laparoscopy, elderly.

Zaporozhye Medical Journal.
2026;28(3):245-249

В останні десятиріччя значно збільшилася кількість хворих на колоректальний рак [1,2,3]. Незважаючи на чинну програму скринінгу, кількість випадків невідкладної допомоги при колоректальному раку зростає [3,4,5]. Першим проявом захворювання часто стають ускладнення, і найпоширенішим із них є гостра обтураційна товстокишкова непрохідність злоякісного ґенезу (за даними фахової літератури, – 26,4–69,0 % випадків) [6].

Гостра обтураційна товстокишкова непрохідність злоякісного ґенезу – найчастіша причина невідкладних хірургічних операцій у пацієнтів похилого віку. Так, частка екстрених операцій у пацієнтів із колоректальним раком зростає з 11 % у віковій групі до 65 років до 29 % в осіб віком понад 85 років [7,8].

Похилий вік є незалежним фактором ризику післяопераційних ускладнень і смертності при резекції товстої кишки [9,10]. Щоб знизити смертність, рекомендовано виконувати операцію в таких пацієнтів після стабілізації загального стану, але без необґрунтованих затримок [11].

Нині застосовують різні хірургічні стратегії, зокрема виконують операції за методикою Гартмана, резекції з накладанням первинного анастомозу або з колостомою, ендоскопічні реканалізації пухлини зі стентуванням [12,13,14]. Вибір оптимального для пацієнта методу втручання залежить від результатів інструментального обстеження, зокрема даних комп'ютерної томографії (КТ), і його соматичного стану [8,14,15]. Індивідуальний підхід із використанням комплексної сучасної діагностики (КТ, колоноскопія, УЗД, вимірювання внутрішньочеревного тиску) дає змогу максимально точно оцінити ситуацію й обрати оптимальну тактику лікування.

Окремі питання хірургічної тактики (як-от етапність операцій при пухлинах лівого відділу товстої кишки) залишаються предметом наукових дискусій. Втім, в останні роки показано можливість здійснення одномоментних операцій завдяки застосуванню нових технологій при обтураційному колоректальному раку [16,17].

Мета роботи

Підвищити ефективність хірургічного лікування пацієнтів похилого та старечого віку з гострою обтураційною товстокишковою непрохідністю злоякісного ґенезу за допомогою диференційованого підходу до вибору тактики, що ґрунтується на даних додаткових інструментальних методів обстеження.

Матеріали і методи дослідження

Проаналізували результати оперативного лікування 122 (100 %) хворих віком 65–89 років із гострою обтураційною товстокишковою непрохідністю злоякісного ґенезу, які перебували на лікуванні у хірургічному відділенні КНП «Міська лікарня № 9» ЗМП (м. Запоріжжя) у період з 2022 до 2024 року. Середній вік хворих – 71 рік. Чоловіків – 64 (52,5 %), жінок – 58 (47,5 %).

Діагностичні дослідження, крім загальноприйнятих, додатково включали комп'ютерну томографію черевної порожнини з контрастом (комп'ютерний томограф New Viz 64In Multi-Slice Scanner № N64IN230033E, виробник Neusoft, Китай) – 46 (37,7 %) пацієнтів, колоноскопію

(колоноскоп Pentax video ERK-3000 виробник Pentax Medical, Японія) – 74 (60,6 %), ультразвукове дослідження (апарат УЗД My Lab X6, виробник Esaote, Італія) – 46 (37,7 %) та вимірювання внутрішньочеревного тиску (лінійка вимірювальна металева 300d «СИЗ») – 46 (37,7 %) хворих; взято біоптат злоякісної пухлини для морфологічного дослідження.

За допомогою КТ із контрастуванням оцінювали рівень обтурації, розміри та протяжність патологічного новоутворення, стан стінки кишки (товщину, цілісність, наявність ознак ішемії чи перфорації), ступінь дилатації проксимальних відділів кишки, рівні рідини та газу [8].

Як ознаки ускладнення оцінювали ішемію стінки (набряк, потовщення, відсутність контрастування, пневматоз), перфорацію (вільний газ у черевній порожнині, вільна рідина) та симптоми перитоніту [8].

Аналізували додаткові дані, як-от стан оточуючих органів, тканин (метастази, інфільтрація сусідніх структур) і мезентеріальних судин.

Внутрішньочеревний тиск (ВЧТ) вимірювали непрямым методом (за Kron та Iberti, 1984) – у положенні лежачи на спині в кінці видиху після введення в сечовий міхур максимум 25 мл стерильного фізіологічного розчину; нульовий референтний рівень знаходився там, де середньопахвова лінія перетинає клубовий гребінь [18]. Показники порівнювали з нульовим рівнем (лонний симфіз) та аналізували за класифікацією Світтового товариства з абдомінального компартмент-синдрому: I ступінь – 10–15 см вод. ст., II – 16–20 см вод. ст., III – 21–25 см вод. ст., IV – >25 см вод. ст. [19].

Хірургічне лікування передбачало виконання і традиційних відкритих операцій, і малоінвазивних втручань, зокрема ендоскопічної реканалізації та стентування, відеолапароскопічних резекцій із первинним анастомозом.

Пацієнтів поділили на дві групи. До групи I (основної) залучили 46 хворих, у яких комплекс обстеження передбачав КТ, УЗД, ВЧТ, колоноскопію. У межах групи розрізняли підгрупи:

– підгрупа I-A (20 пацієнтів, 16,4 %) – ВЧТ <12–15 см вод. ст. (вимірювали в динаміці). Пацієнтам цієї підгрупи виконано стентування або інтраопераційний лаваж та радикальну резекцію з первинним анастомозом. Оперативне втручання виконано протягом 72 годин після усунення непрохідності;

– підгрупа I-B (26 пацієнтів, 21,3 %) – ВЧТ >16–20 см вод. ст. (вимірювали в динаміці). Якщо декомпресію кишківника виконати неможливо, оперативне втручання здійснили з формуванням двоствольної стоми через мінідоступ. Операцію виконано протягом 24 годин після застосування консервативних методів.

До групи II (порівняння) залучено 76 (62,3 %) пацієнтів, у яких застосували стандартні методи діагностики, зокрема виконали клінічні, біохімічні аналізи крові та сечі, оглядову рентгенографію черевної порожнини, а також здійснено оперативні втручання: резекцію кишки з пухлиною з накладанням кінцевої колостоми. Оперативне втручання виконано протягом 24 годин після консервативних заходів.

Статистично дані опрацювали з використанням програми Microsoft Excel 2019 (вбудований пакет аналізу даних). Для опису якісних показників наведено

абсолютну кількість і відсотки (n, %). Для порівняння ефективності діагностичних методів застосовували критерій χ^2 Пірсона. Відмінності визначали як статистично достовірні при $p < 0,05$.

Результати

Усі випадки гострої obturaційної товстокишкової непрохідності злоякісного генезу спричинені злоякісним пухлинним процесом товстої кишки. Найчастіше пухлина локалізувалася в ободовій кишці – 70 (57,4 %) пацієнтів, у прямій кишці – 52 (42,6 %) випадки. Пізня госпіталізація (понад 24 години після виникнення симптомів) зафіксована у 75 (61,9 %) пацієнтів. Під час надходження 20 (16,4 %) хворих у стадії компенсації, 26 (21,3 %) – у стадії субкомпенсації, 76 (62,3 %) – у стадії декомпенсації.

Під час операції у 52 (42,6 %) пацієнтів виявлено метастатичне ураження регіонарних лімфатичних вузлів. Віддалені метастази діагностовано у 26 (21,3 %) прооперованих: 18 (69,2 %) випадків – у печінці, 3 (11,5 %) – у легенях. Канцероматоз очеревини діагностовано у 5 (19,2 %) випадків.

За даними КТ і колоноскопії підтверджено діагноз і встановлено локалізацію пухлини в усіх обстежених хворих (100 %). Це статистично значущо кращий показник порівняно з оглядовою рентгенографією черевної порожнини (80,3 %) та ультразвуковим дослідженням (69,6 %). КТ і колоноскопія статистично значущо перевершують рентгенографію та УЗД за ефективністю діагностики ($\chi^2 = 34,65$, $p < 0,001$) (табл. 1).

Внутрішньочеревний тиск вимірювали в динаміці у 46 пацієнтів із групи I. Результати вимірювання: I ступінь внутрішньочеревної гіпертензії (12–15 см вод. ст.) – у 20 (43,5 %) хворих, II ступінь (16–20 см вод. ст.) – у 26 (56,5 %) (табл. 2).

Пацієнтів із гострим перитонітом оперували негайно після нетривалої підготовки. У 29 (24,6 %) хворих виконали операцію за методом Гартмана.

Завдяки консервативним заходам (дезінтоксикація, інтенсивна регідратація, декомпресія, антибіотикотерапія) гострі симптоми непрохідності вдалося купірувати у 13 (10,66 %) пацієнтів. Цих пацієнтів дообстежили й оперували планово – виконано радикальні резекції з первинним анастомозом.

У групі I-A першим етапом лікування 9 (7,38 %) пацієнтів стало ендоскопічне стентування obturaційного пухлинного стенозу. Для цього використовували непокріті саморозширювальні стенти Non-vascular NI-TI Alloy Self-expanding Stent System-Polymer-metal Colonic stent (Colon/Rectum OTW stent) діаметром 30–40 мм, завдовжки 80–100 мм (виробництво «Changzhou Health Micropore Medical Device Co., Ltd», Китай). Другим етапом їм виконано лапароскопічну резекцію кишки з десцендо-ректоанастомозом.

В 11 (9,02 %) пацієнтів цієї групи під час операції виконано трансректальний інтраопераційний лаваж товстої кишки за допомогою пристрою для закритої інтраопераційної декомпресії товстої кишки [20] (рис. 1). Асистент через пряму кишку вводив зонд у просвіт товстої кишки до нижньої межі пухлини, після чого за допомогою поступально-обертальних рухів прокладав «тунель» через звуження. Зондуючи вище пухлини,

Таблиця 1. Діагностичні методи та результати обстеження пацієнтів групи I

Діагностичний метод	Кількість випадків	Кількість підтверджених діагнозів	Діагностична ефективність
Комп'ютерна томографія з контрастуванням	46	46	100,0 %
Колоноскопія	74	74	100,0 %
Оглядова рентгенографія черевної порожнини	122	98	80,3 %
Ультразвукове дослідження	46	32	69,6 %

Загалом – $\chi^2 = 34,65$, $p < 0,001$, статистично вірогідно.

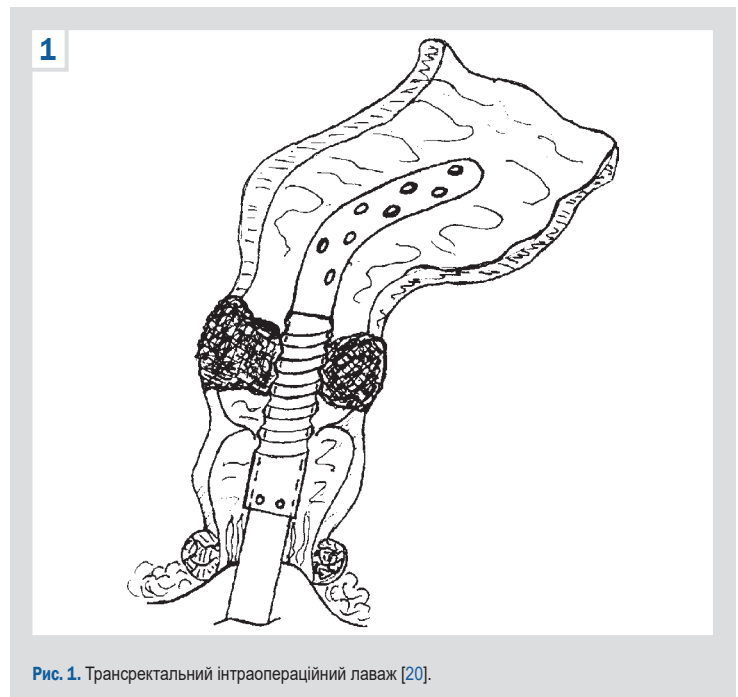


Рис. 1. Трансректальний інтраопераційний лаваж [20].

здійснювали закрити декомпресію проксимального відділу кишечника, що розвантажувало кишечник перед резекцією. Виконання інтраопераційного лаважу дало змогу уникнути контамінації черевної порожнини та виконати радикальні операції з первинним анастомозом.

Обговорення

На фоні максимального підвищення внутрішньочеревної гіпертензії виникають системні розлади кровообігу, що спричиняє прогресування синдрому поліорганної недостатності. Вимірювання динаміки внутрішньочеревного тиску та якомога рання декомпресія підвищують ефективність подальшого лікування і сприяють зниженню рівня післяопераційних ускладнень і летальності хворих.

У пацієнтів групи I-A після декомпресії ВЧТ суттєво знижувався протягом 1–3 доби до норми (до 10 см вод. ст.), що сприяло компенсації стану хворих і підготувало до виконання радикальної операції. У цій групі померли 2 (10,0 %) пацієнтів внаслідок тромбоемболії легеневої артерії (1 (50,0 %) хворий) і гострої серцево-судинної недостатності (1 (50,0 %) випадок).

Серед пацієнтів групи I-B після оперативного втручання з формуванням двоствольної стоми через мінідоступ ВЧТ, виміряний у динаміці, протягом 5–7 дб досяг рівня норми (10 см вод. ст.). У цій групі померли 4 (15,38 %) пацієнтів. Причини смерті: гостра серце-

во-судинна недостатність – у 2 (50,0 %), тромбоемболія легеневої артерії – у 1 (25,0 %), ракова інтоксикація – в 1 (25,0 %) прооперованого.

Вимірювання ВЧТ у динаміці дало змогу своєчасно виявити критичне підвищення тиску та визначити момент переходу до невідкладного оперативного втручання.

У групі II, пацієнти якої прооперовані екстренно, зафіксовано 18 (23,68 %) летальних наслідків. Серед причин смерті: гостра серцево-судинна недостатність – у 5 (27,8 %), тромбоемболія легеневої артерії – у 4 (22,20 %), термінальний перитоніт у 4 (22,20 %), ракова інтоксикація – у 3 (16,70 %), множинні абсцеси черевної порожнини – у 2 (11,10 %) пацієнтів. У післяопераційному періоді у 4 (5,26 %) хворих діагностовано нагноєння післяопераційної рани, в 1 (1,32 %) – евентерацію по ходу післяопераційної рани.

Мультимодальний підхід із використанням КТ, колоноскопії, ультразвукового дослідження та вимірювання внутрішньочеревного тиску дає змогу точніше оцінити стан пацієнта та обрати оптимальну тактику втручання.

Методи декомпресії (ендоскопічне стентування, трансректальний інтраопераційний лаваж) показали високу безпеку й ефективність у пацієнтів похилого та старечого віку. Попередня декомпресія товстої кишки розвантажує проксимальні відділи кишечника, що дає змогу здійснити операції з первинним анастомозом і меншим ризиком ускладнень.

За даними комплексного передопераційного обстеження можна вчасно вирішити питання щодо передопераційної декомпресії кишки та заздалегідь обрати параметри стента (його довжину і діаметр). Це сприяє ефективній декомпресії, дає змогу підготувати кишечник до операції та виконати оперативне втручання з первинним анастомозом. Ці заходи дають змогу зменшити кількість стомованих хворих.

Висновки

1. Рання комплексна діагностика та диференційований підхід до вибору операційної тактики є ключовими для підвищення ефективності лікування пацієнтів похилого та старечого віку з гострою обтураційною товстокишковою непрохідністю злякисного ґенезу.

2. Пацієнтам, яким на першому етапі виконано стентування злякисної пухлини товстої кишки, після усунення непрохідності протягом 72 годин на другому етапі здійснювали радикальну резекцію товстої кишки з первинним анастомозом. Зафіксовано 2 (10,0 %) летальних випадки, випадків післяопераційних ускладнень не було. У хворих, котрим виконано трансректальний інтраопераційний лаваж товстої кишки за допомогою пристрою для закритої інтраопераційної декомпресії, летальність становила 4 (15,38 %) випадки, післяопераційних ускладнень не було. У групі порівняння ускладнення діагностовано у 5 (6,58 %) пацієнтів, а летальність становила 18 (23,68 %) випадків.

3. Застосування технологій (ендоскопічне стентування, інтраопераційний лаваж, лапароскопічні операції) дає змогу виконати резекцію з накладанням первинного анастомозу, значно зменшити число хворих зі стомами, покращити перебіг післяопераційного періоду, сприяє

істотному зменшенню післяопераційної летальності та поліпшенню якості життя пацієнтів.

Етичне схвалення

Комісія з питань біоетики Запорізького державного медико-фармацевтичного університету розглянула матеріали, наведені у статті, та не виявила порушень етичних стандартів, викладених у чинних нормативних документах, включаючи Гельсінську декларацію, Конвенцію Ради Європи про права людини та біомедицину, та інших правових актах (протокол від 23.10.2025 року № 12).

Фінансування

Дослідження здійснено без фінансової підтримки.

Конфлікт інтересів: відсутній.

Conflicts of interest: authors have no conflict of interest to declare.

Надійшла до редакції / Received: 28.11.2025

Після доопрацювання / Revised: 05.03.2026

Схвалено до друку / Accepted: 16.03.2026

Відомості про авторів:

Милиця М. М., д-р мед. наук, професор каф. хірургії 2, Навчально-науковий інститут післядипломної освіти, Запорізький державний медико-фармацевтичний університет, Україна.
ORCID ID: 0000-0002-7307-6079

Котелевець В. В., аспірант каф. хірургії 2, Навчально-науковий інститут післядипломної освіти, Запорізький державний медико-фармацевтичний університет, Україна.
ORCID ID: 0009-0005-7730-6299

Information about the authors:

Mylytsia M. M., MD, PhD, DSc, Professor of the Department of Surgery 2, Educational and Scientific Institute of Postgraduate Education, Zaporizhzhia State Medical and Pharmaceutical University, Ukraine.
Kotelevets V. V., MD, Postgraduate student of the Department of Surgery 2, Educational and Scientific Institute of Postgraduate Education, Zaporizhzhia State Medical and Pharmaceutical University, Ukraine.



Валентин Котелевець (Valentyn Kotelevets)
v06797108@gmail.com

References

- Mi M, Weng S, Xu Z, Hu H, Wang Y, Yuan Y. CSCO guidelines for colorectal cancer version 2023: Updates and insights. *Chin J Cancer Res.* 2023;35(3):233-8. doi: 10.21147/j.issn.1000-9604.2023.03.02
- Kannan V, Ullah N, Geddada S, Ibrahim A, Munaf Shaker Al-Qassab Z, Ahmed O, et al. Impact of "Enhanced Recovery After Surgery" (ERAS) protocols vs. traditional perioperative care on patient outcomes after colorectal surgery: a systematic review. *Patient Saf Surg.* 2025;19(1):4. doi: 10.1186/s13037-024-00425-9
- Normann M, Ekerstad N, Angenete E, Prytz M. Mortality and morbidity after colorectal cancer resection surgery in elderly patients: a retrospective population-based study in Sweden. *World J Surg Oncol.* 2024;22(1):23. doi: 10.1186/s12957-024-03316-6
- Oberoi AS, Peters PA, Muscat N, Alam I, Selvasekar CR. A Study on Acute Management of Colorectal Cancer Presenting as an Emergency. *Cureus.* 2025;17(4):e81591. doi: 10.7759/cureus.81591
- Decker KM, Lambert P, Nugent Z, Biswanger N, Samadder J, Singh H. Time Trends in the Diagnosis of Colorectal Cancer With Obstruction, Perforation, and Emergency Admission After the Introduction of Population-Based Organized Screening. *JAMA Netw Open.* 2020;3(5):e205741. doi: 10.1001/jamanetworkopen.2020.5741
- Boyko VV, Groma VG, Moiseyenko AS, Moiseyenko YA. [Minimally invasive endosurgical interventions in the treatment of acute obstructive obstruction of the colon]. *Kharkiv Surgical School.* 2023;0(1-2):68-75. Ukrainian. doi: 10.37699/2308-7005.1-2.2023.14

7. Perrone G, Giuffrida M, Papagni V, Pattonieri V, Tarasconi A, Catena F. Management of Acute Large Bowel Obstruction in Elderly Patients. In: Latifi R, Catena F, Coccolini F, editors. *Emergency General Surgery in Geriatrics*. Cham: Springer International Publishing; 2021. p. 349-60. Available from: [10.1007/978-3-030-62215-2_21](https://doi.org/10.1007/978-3-030-62215-2_21)
8. Coutureau J, Millet I, Taourel P. CT of acute abdomen in the elderly. *Insights Imaging*. 2025;16(1):95. doi: [10.1186/s13244-025-01955-1](https://doi.org/10.1186/s13244-025-01955-1)
9. Brolese M, Vittori A, Todisco M, Zuin N, Cusano V, Valli V, et al. Mortality risk prediction in octogenarians undergoing emergency colorectal surgery: a tertiary center experience and systematic review of the literature. *Front Surg*. 2025;12:1649766. doi: [10.3389/fsurg.2025.1649766](https://doi.org/10.3389/fsurg.2025.1649766)
10. Moro-Valdezate D, Martín-Arévalo J, Ferro-Echevarría Ó, Pla-Martí V, García-Botello S, Pérez-Santiago L, et al. Short-term outcomes of colorectal cancer surgery in older patients: a novel nomogram predicting postoperative morbi-mortality. *Langenbecks Arch Surg*. 2022;407(8):3587-97. doi: [10.1007/s00423-022-02688-1](https://doi.org/10.1007/s00423-022-02688-1)
11. Neri B, Citterio N, Schiavone SC, Biasutto D, Rea R, Martino M, et al. Malignant Bowel Occlusion: An Update on Current Available Treatments. *Cancers (Basel)*. 2025;17(9):1522. doi: [10.3390/cancers17091522](https://doi.org/10.3390/cancers17091522)
12. Giordano A, Podda M, Montori G, Botteri E, Fugazzola P, Ortenzi M, et al. Colonic Resection, stOma, or self-expanding metal Stents for obstructive left colon cancer. The CROSCO-1 study protocol. *Minerva Surg*. 2024;79(1):7-14. doi: [10.23736/S2724-5691.23.09969-0](https://doi.org/10.23736/S2724-5691.23.09969-0)
13. McKechnie T, Springer JE, Cloutier Z, Archer V, Alavi K, Dourmouras A, et al. Management of left-sided malignant colorectal obstructions with curative intent: a network meta-analysis. *Surg Endosc*. 2023;37(6):4159-78. doi: [10.1007/s00464-023-09929-4](https://doi.org/10.1007/s00464-023-09929-4)
14. Pavlidis ET, Galanis IN, Pavlidis TE. Management of obstructed colorectal carcinoma in an emergency setting: An update. *World J Gastrointest Oncol*. 2024;16(3):598-613. doi: [10.4251/wjgo.v16.i3.598](https://doi.org/10.4251/wjgo.v16.i3.598)
15. Kong J, Wu MQ, Yan S, Zhao ZF, Yao H. Single-incision plus one-port laparoscopy surgery versus conventional multi-port laparoscopy surgery for colorectal cancer: a systematic review and meta-analysis. *Int J Colorectal Dis*. 2024;39(1):62. doi: [10.1007/s00384-024-04630-x](https://doi.org/10.1007/s00384-024-04630-x)
16. Sato K, Fukunaga Y, Takamatsu M, Noguchi T, Sakamoto T, Matsui S, et al. Short- and Long-term Outcomes of One-stage Radical Resection and Anastomosis without Preoperative Decompression and Diverting Stoma between Incomplete Obstructive and Non-obstructive Left-sided Colorectal Cancer: A Retrospective Observational Study. *J Anus Rectum Colon*. 2025;9(1):41-51. doi: [10.23922/jarc.2024-076](https://doi.org/10.23922/jarc.2024-076)
17. Pattarajierapan S, Sukphol N, Junmitsakul K, Khomvilai S. Oncologic safety of colonic stenting as a bridge to surgery in left-sided malignant colonic obstruction: Current evidence and prospects. *World J Clin Oncol*. 2022;13(12):943-56. doi: [10.5306/wjco.v13.i12.943](https://doi.org/10.5306/wjco.v13.i12.943)
18. Tayebi S, Wise R, Nasa P, Malbrain L, Stiens J, Dabrowski W, et al. Variation and accuracy of intra-abdominal pressure measurement in different body positions: a prospective study. *World J Emerg Surg*. 2025;20(1):71. doi: [10.1186/s13017-025-00644-0](https://doi.org/10.1186/s13017-025-00644-0)
19. Velez DR. Abdominal Compartment Syndrome. *The Operative Review of Surgery*. 2023;1:142-9. Available from: <https://operativereview.com/wp-content/uploads/2023/05/21-Abdominal-Compartment-Syndrome.pdf>
20. Mylytsia MM, inventor; Zaporizhia Medical Academy of Postgraduate Training, assignee. [Device for closed intraoperative decompression of large intestine]. Ukrainian patent UA 53426. 2010 Oct 11. Available from: <https://sis.nipo.gov.ua/uk/search/detail/256192/>